mammographie de contraste (angio-mammo)

Dr Yves Loisel

Hôpital St-Sacrement, CHU de Québec

Mammographie de contraste

- ce type d'imagerie a vu le jour il y a environ 15 ans en Europe.
- Basé sur l'aspect hypervasculaire du cancer du sein et permet de soustraire la glande…
- Commence à prendre sa place dans l'arsenal diagnostique aux États-Unis…
- Nous sommes les premiers au Québec…

Mammographie de contraste

- Mammographie:
- -seule modalité prouvée pour abaisser le taux
- de mortalité reliée au cancer du sein.
- -sensibilité 75-85% : diminue aussi bas que 30-50%
- chez les seins denses et BRCA.
- -spécificité limitée: VPP3: 25-45%
-
-

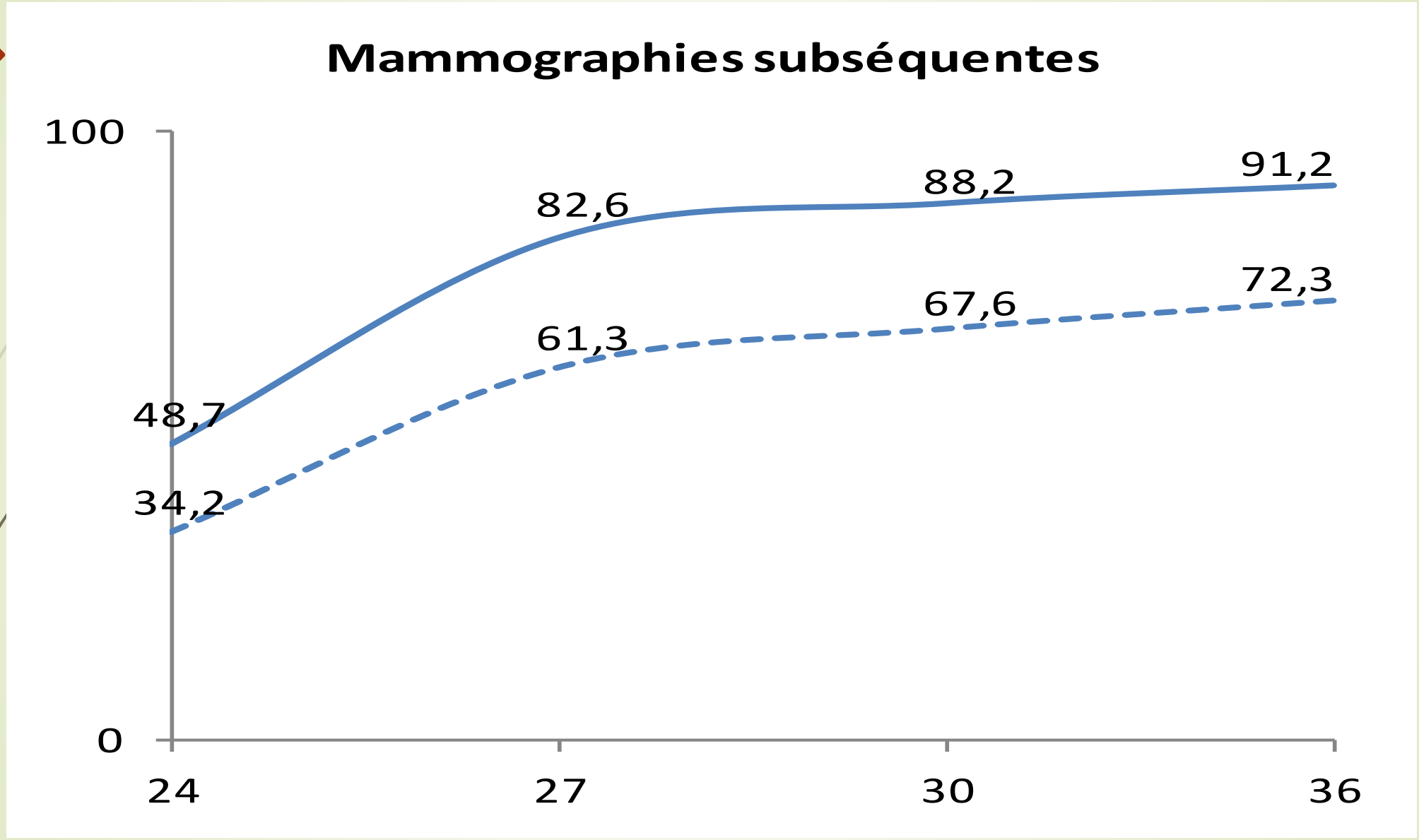
Mammographies subséquentes
100
0
24
27
30
36
48,7
82,6
88,2
91,2
34,2
61,3
67,6
72,3

Angio-mammo

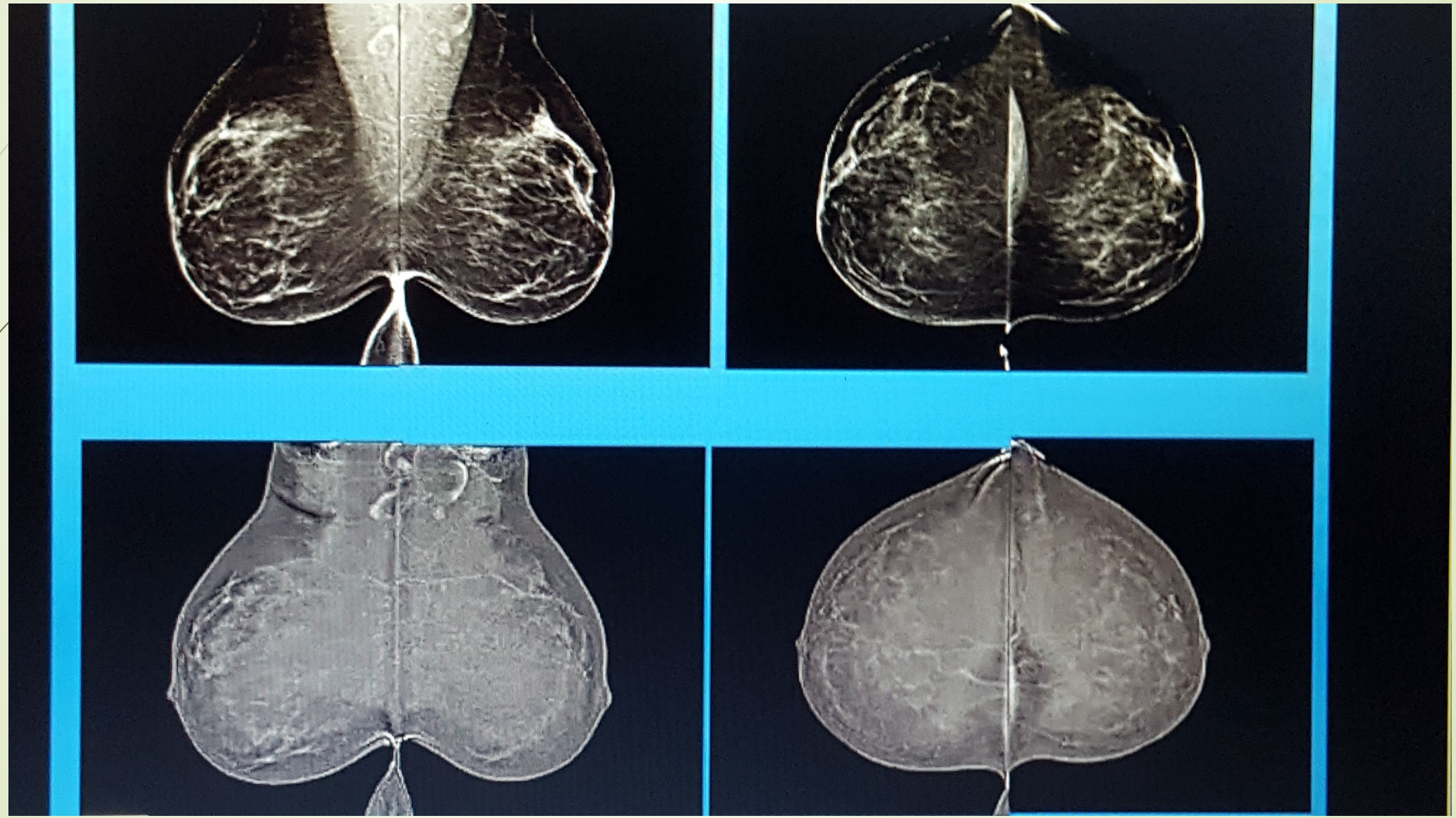

Mammographie de contraste

- Images créées par soustraction à l'aide de la technologie double énergie après injection d'iode.
- 1 image acquise en haute énergie(45-49 KVp): iode absorbe r-x haute énergie
- 1 image acquise en basse énergie(26-32 KVp): parenchyme absorbe faisceau basse énergie-image similaire à mammo standard
- Point d'absorption iode(k-edge): 33.2 KVp
- Logiciel soustraction

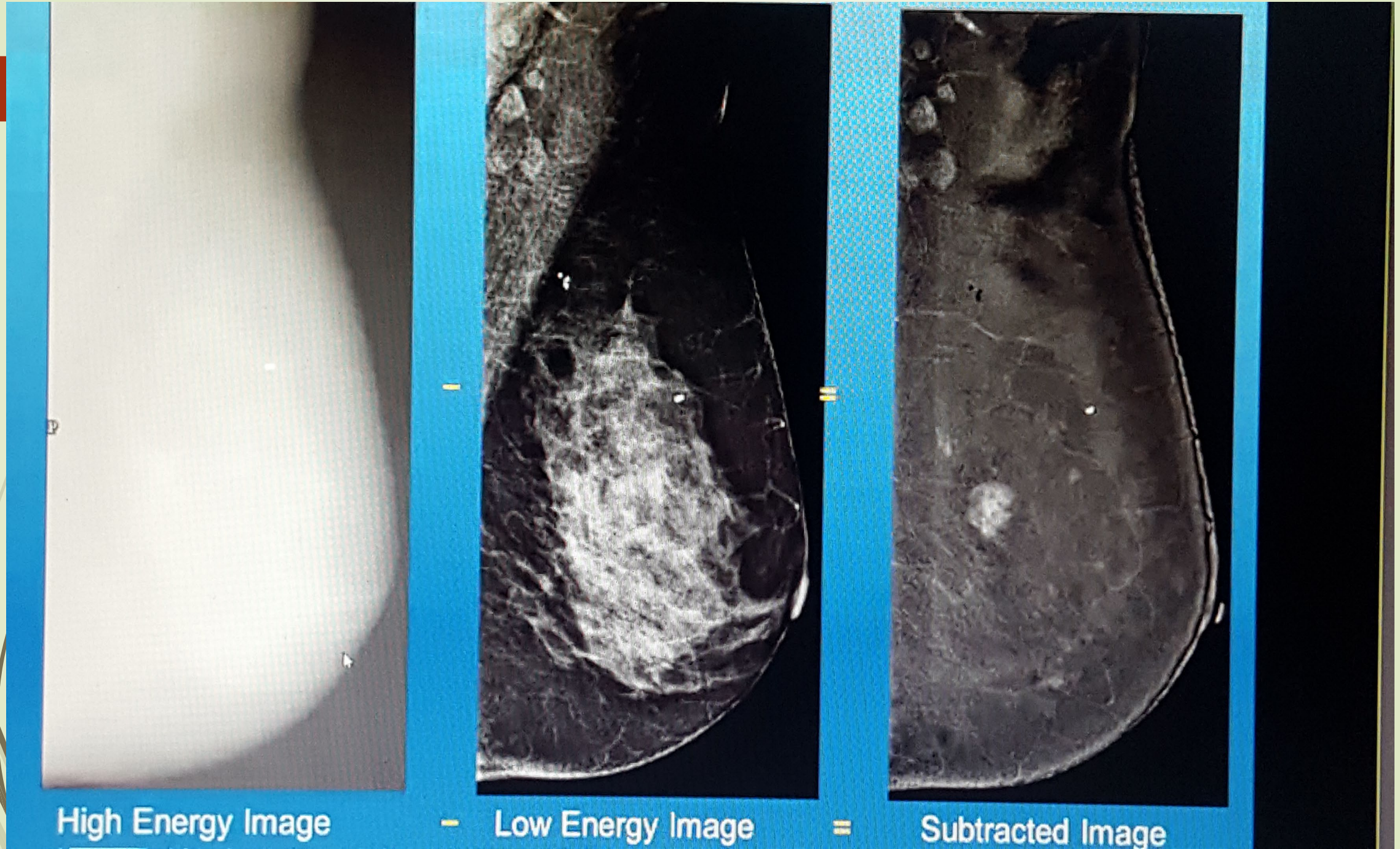
High Energy Image
-
Low Energy Image
=
Subtracted Image

Mammographie de contraste

- Le produit de contraste est la clé de l'examen:
- - haute sensibilité de l'IRM provient du rehaussement de la tumeur après injection de contraste créé par angiogénèse tumeur.
- - on voit souvent les lésions rehaussantes au TDM…
- Angio-mammo: mammographie+ contraste

Mammographie de contraste

- N'est pas un examen de dépistage!?!?... Mais…dépistage personnalisé??...
- Examen diagnostique pour le moment:
- -radiologiste vérifie indication et mammo(vues spéciales?)
- -technologue: voie veineuse-questionnaire injection iode-injection iode-monitoring patient 10-15 min.-retrait IV

Mammographie de contraste

- Équipement nécessaire:
- - appareil mammo. Digitale
- - injecteur automatique
- - logiciel de rehaussement du mammographe
- - filtre au cuivre

Mammographie de contraste

- Administration d'iode:
- -iode concentration 350-370
- -injection 3 cc/sec.
- -quantité: 1,5 cc/kg
- -acquisitions des images entre 2 et 10 min. après début d'injection.: CC-MLO bilat.
- -ordre d'acquisition?: 1-MLO autre côté
- 2-CC côté pathologique
- 3-MLO côté pathologique
- 4-CC autre côté

Mammographie de contraste

- Avantages:
- - durée: moins de 10 min.
- - coût: 1/6 IRM
- - facile à implanter, courbe apprentissage rapide
- - excellente sensibilité et spécificité
- - densité mammaire ne nuit pas au diagnostic
- - haute VPN: 98,2%
- - peu de c-i p/r à IRM(cardiostimulateur…)

Mammographie de contraste

Restrictions:

-prothèses mammaires
-rehaussement de fond-changements fibrokystiques
-zones obscures à la mammo-importance du positionnement
-faux-négatifs: CIS- néo bas grade: importance analyser images en basse énergie pour densité asymétrique, microcalcifications…
-faux-positifs: changements fibrokystiques-FA-papillome

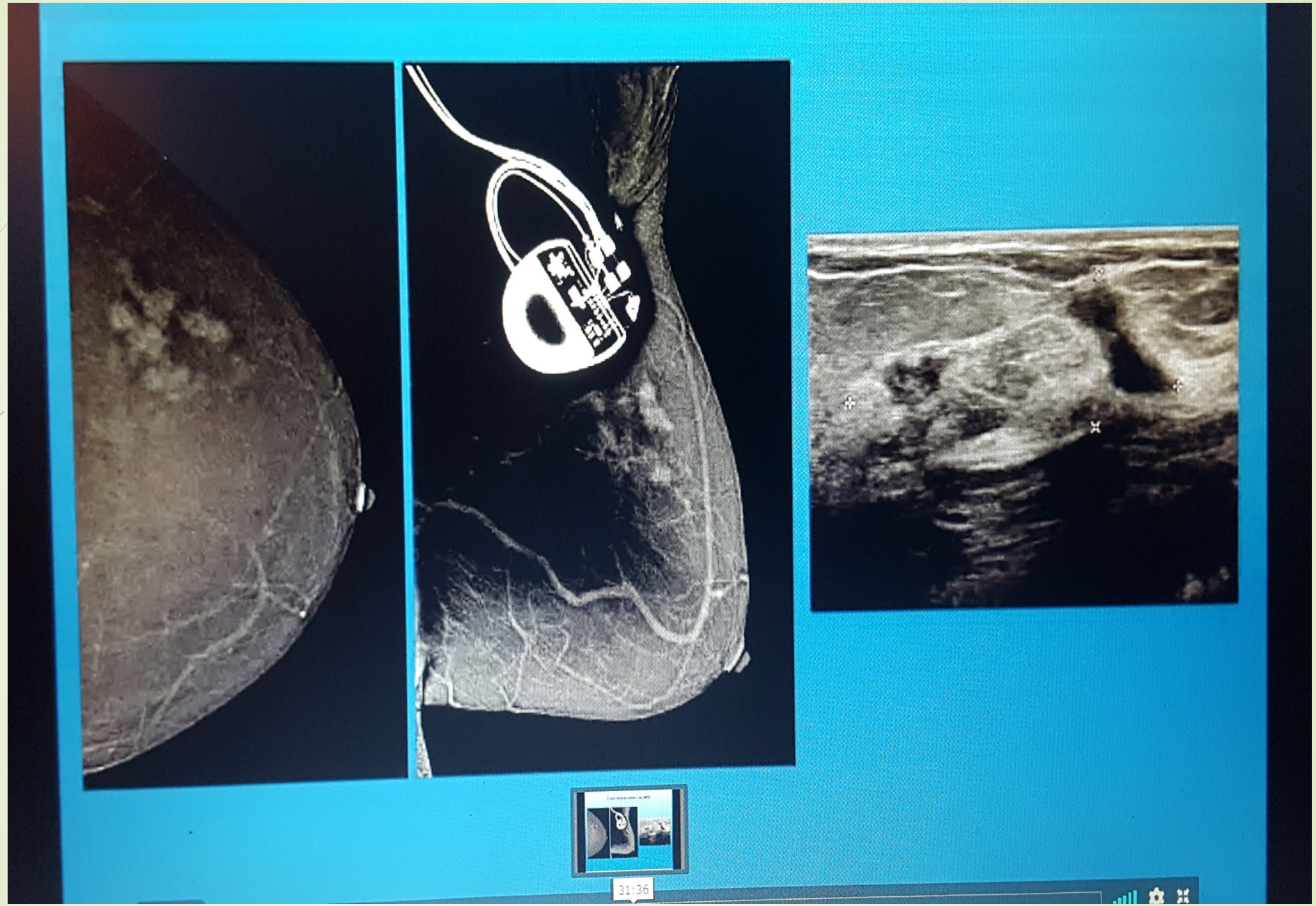
31:36

Mammographie de contraste

- Inconvénients:
- - allergie iode
- - insuffisance rénale
- - radiation: 1,2-1,5 x mammographie
- - pas de donnée probante sur la cinétique
- - pas de possibilité de bx avec cette technologie(maintenant OUI!!)
- - sensibilité limitée par rehaussement fond, zone étudiée
- - faux(+): papillome, FA

CEDM Reporting

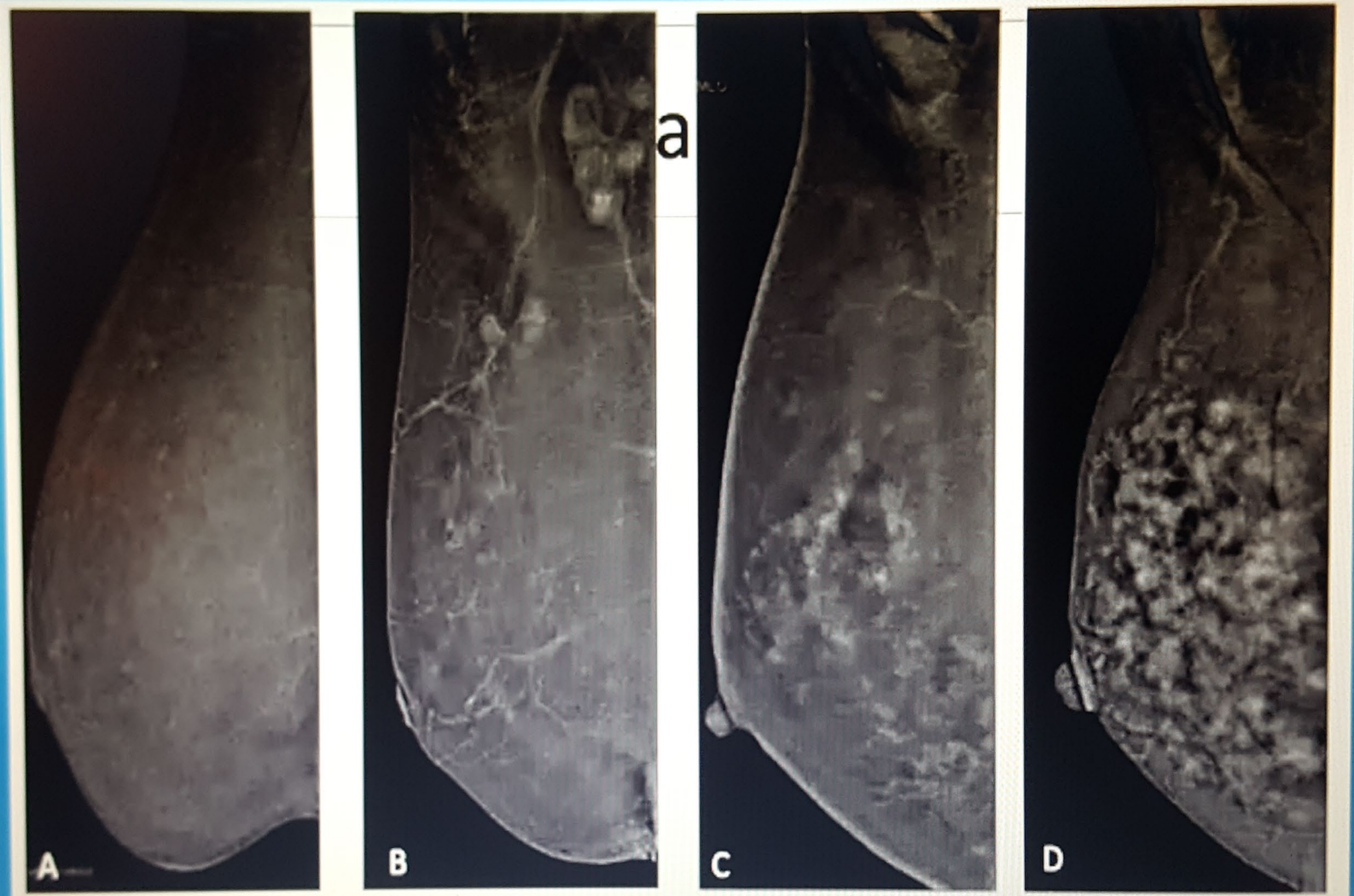

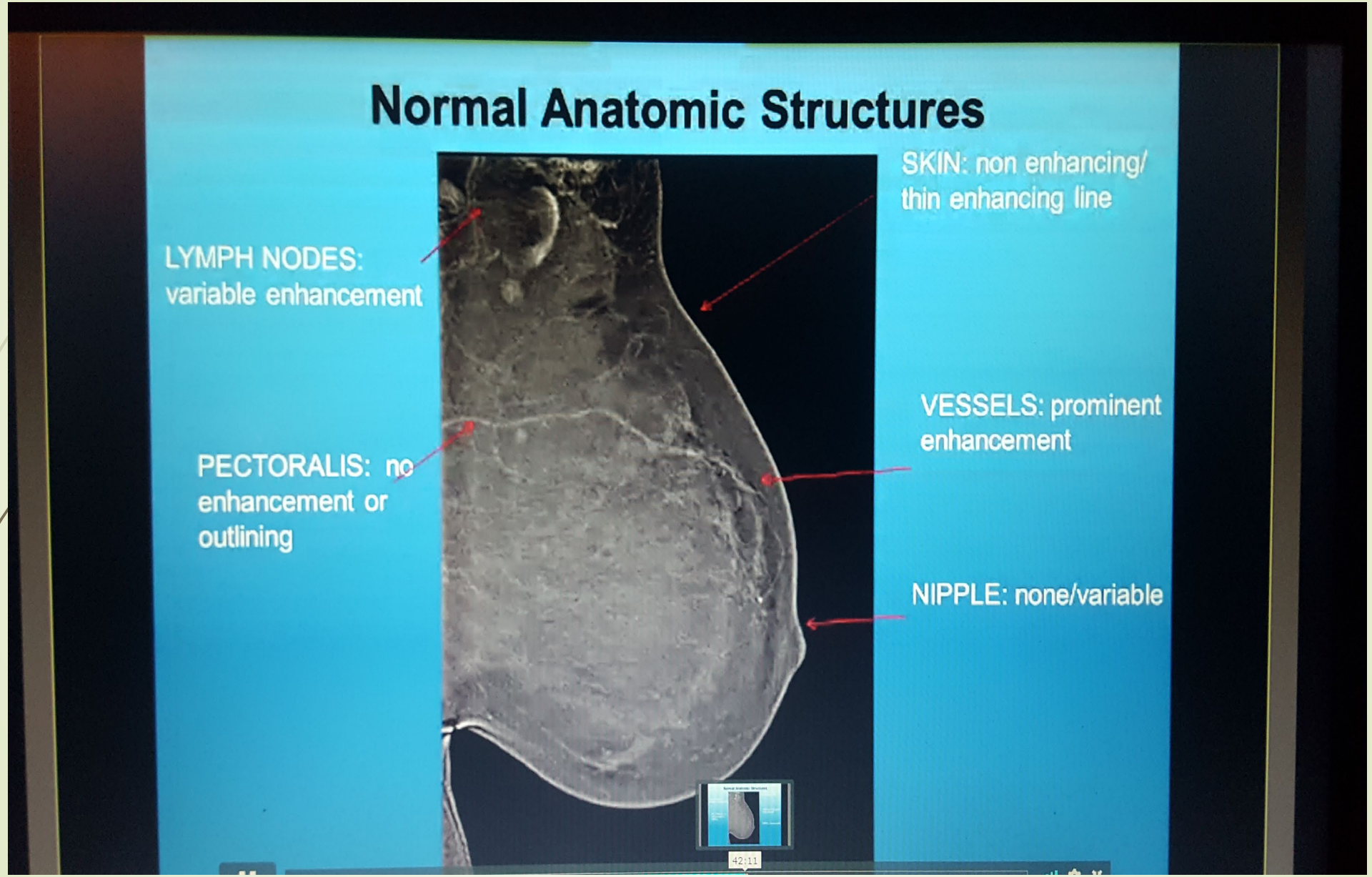
Normal Anatomic Structures
LYMPH NODES: variable enhancement
PECTORALIS: no enhancement or outlining
SKIN: non enhancing/ thin enhancing line
VESSELS: prominent enhancement
NIPPLE: none/variable
42:11

Mammographie de contraste

Interprétation:

-interpréter images basse énergie(mammo standard)

-évaluer zones de rehaussement sur images combinées(images de soustraction)

-lexique IRM

-intérêt score MPS: somme du BIRADS et score de rehaussement de -1 à +2…

Mammographie de contraste(MC)

- Premières études:
- - Lewin (2003): 26 cas, 13 cancers: 100% sensibilité
- - Diekmann(2005): 25 cas, 14 cancers: 100% sensibilité
- - MC vs IRM:
- -Jochelson(2013): 52 cas: sensibilité égale; IRM meilleure détection pour cancer ipsilatérale; angio-mammo: meilleure spécificité: 2 faux(+) vs 13 (IRM); PPV 97% vs 85%

études

- Fallenberg (2014): 80 cas; sensibilité MC 100% IRM 97% mammo 83%
- MC meilleure pour évaluer dimensions lésion(IRM et mammo sous-estiment la grosseur)
- Conclusion: prometteur; MC procure info. comparables à IRM

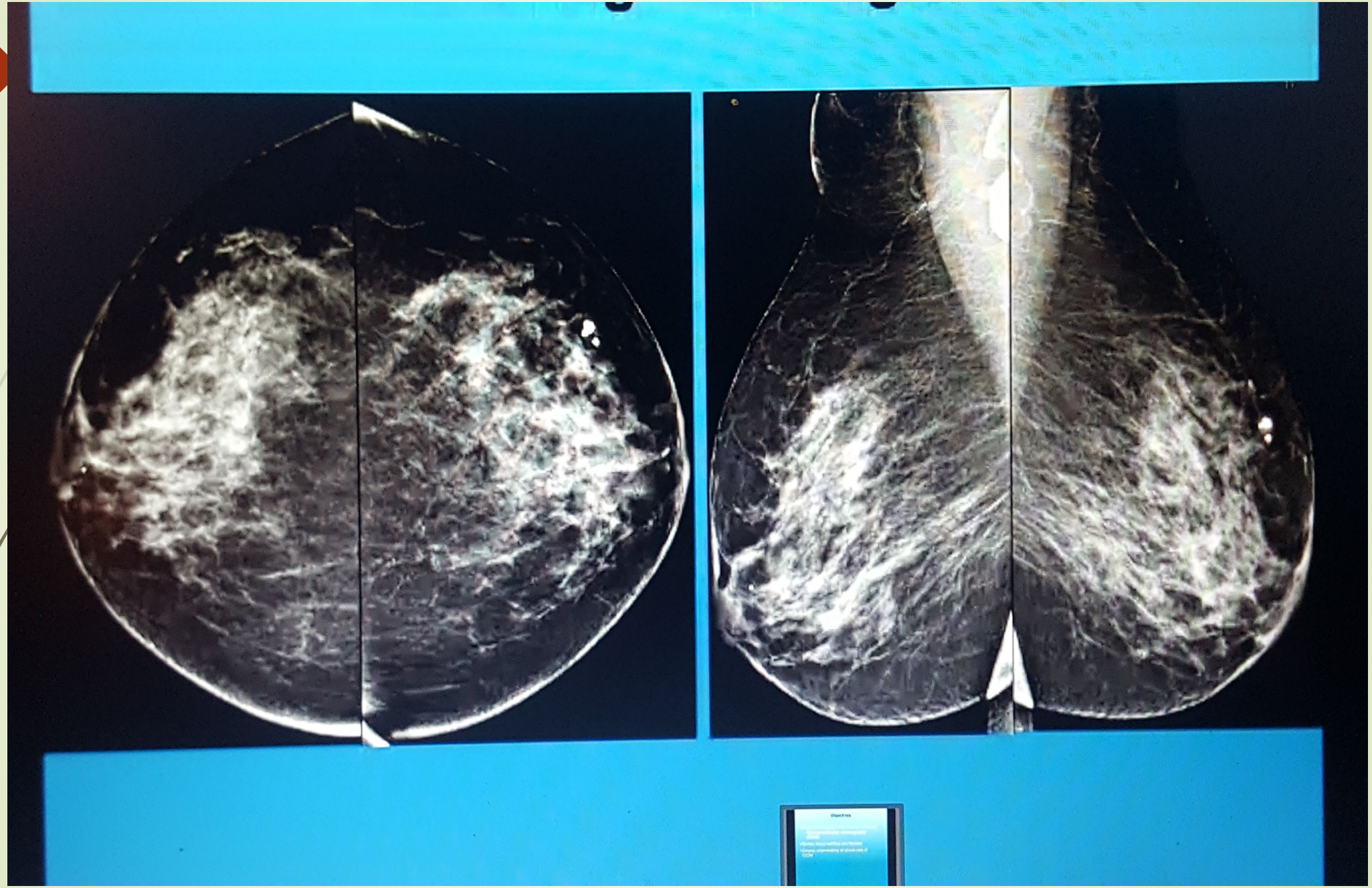

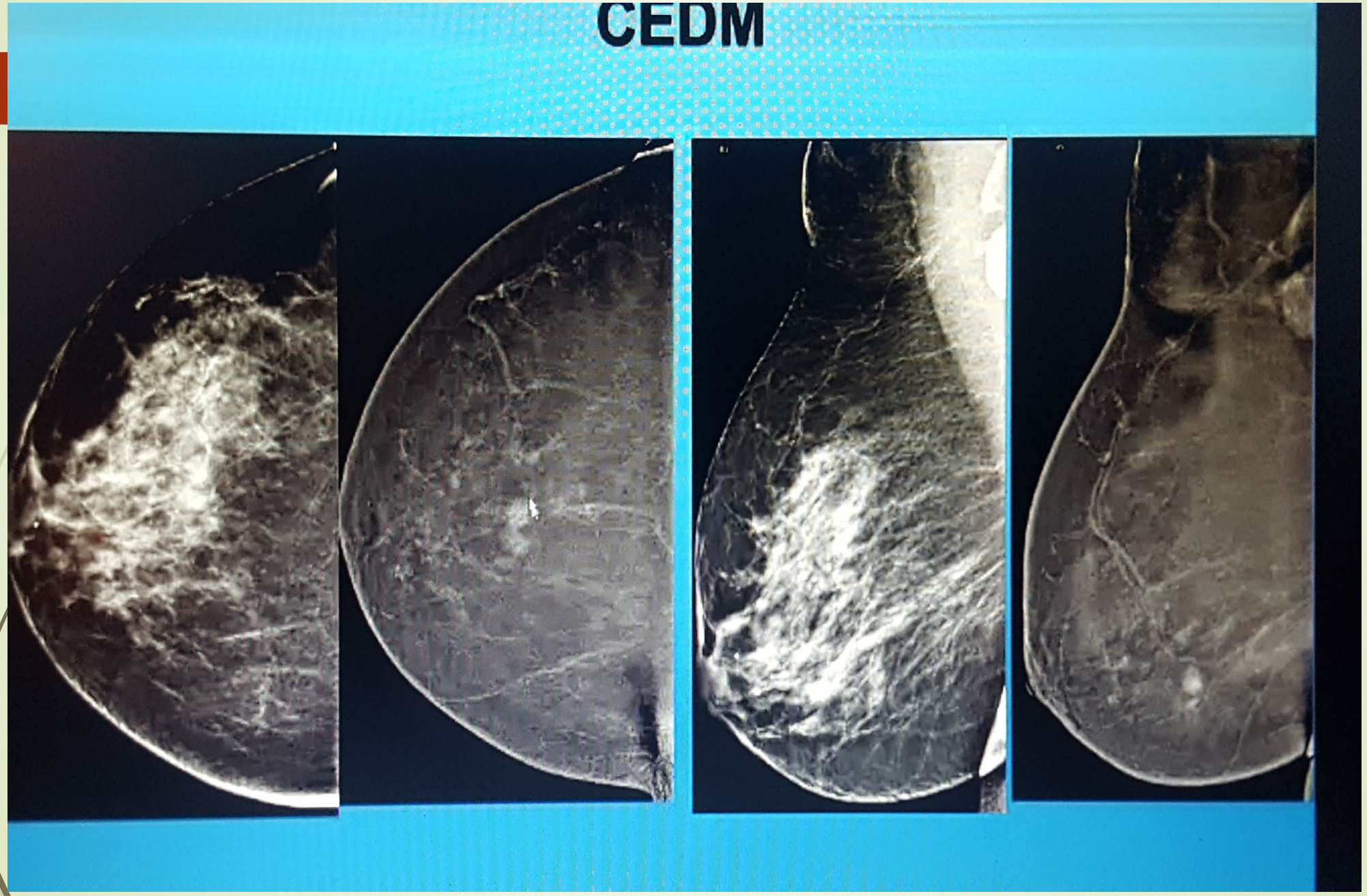
CEDM

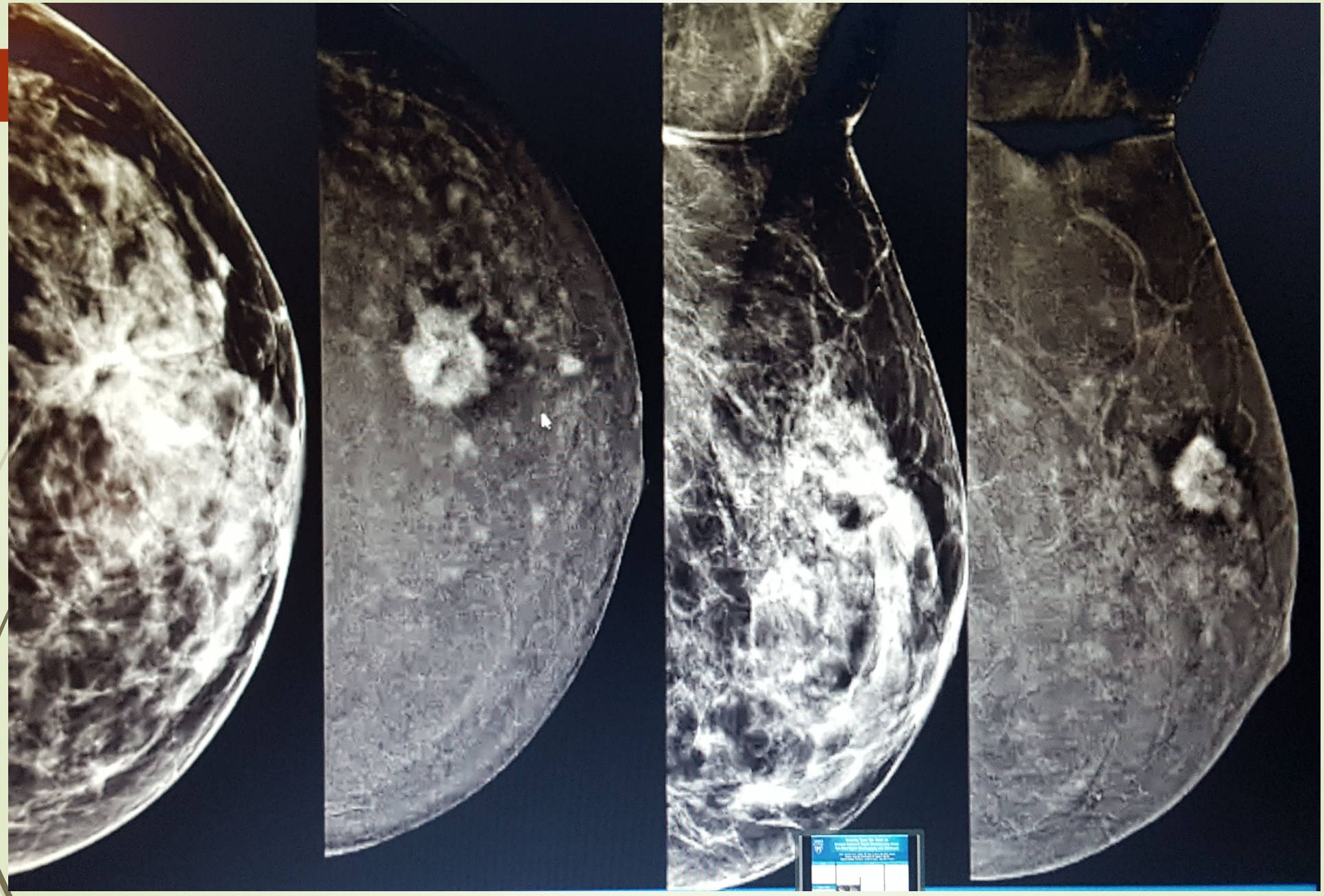

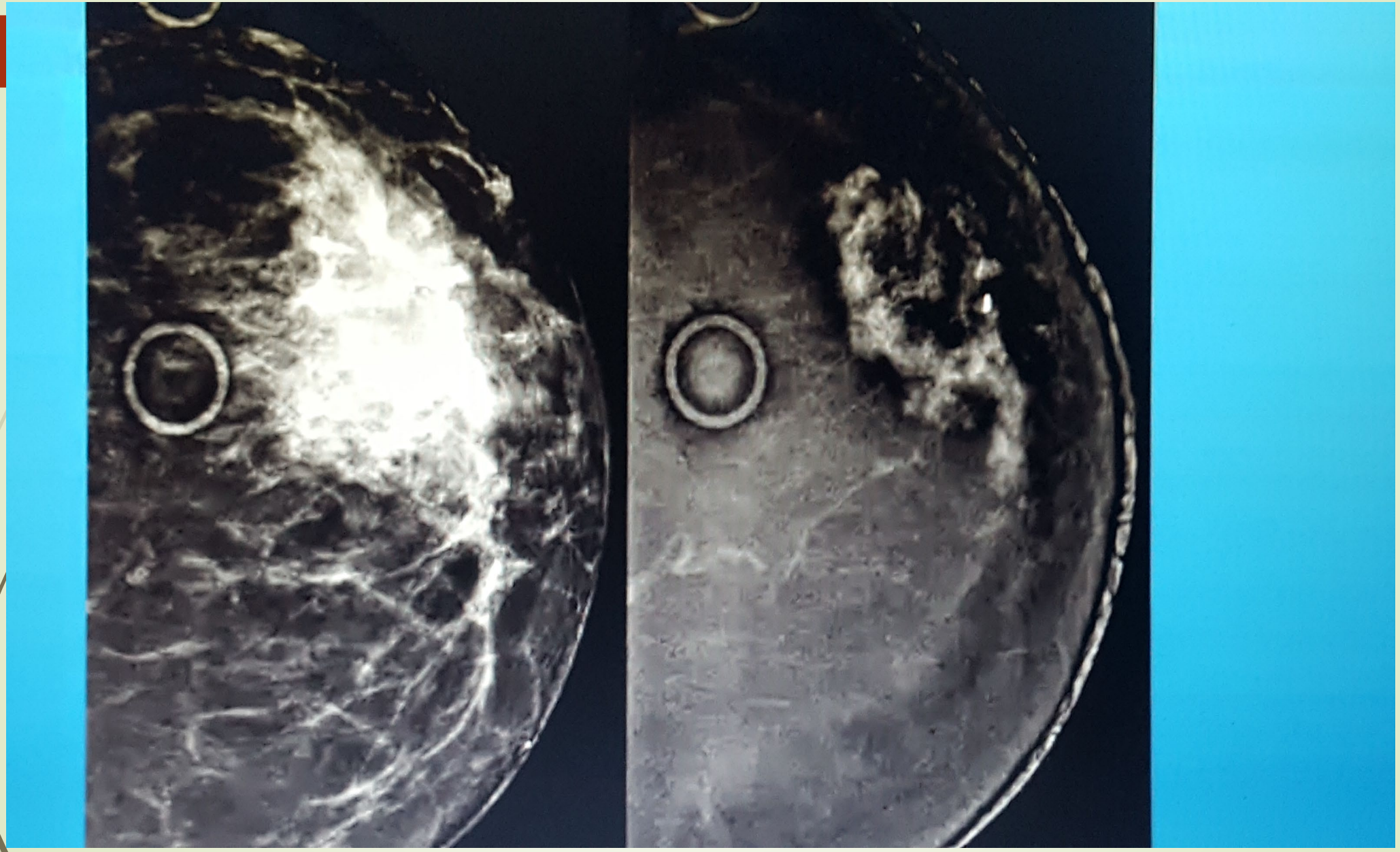

études

- Mayo clinic Arizona: étude rétrospective sur conduite chirurgicale suite à angio-mammo:
- - 105 cancers: 103 cancers vus sur MC. (Paget et lésion parasternale non vues)
- - MC a apporté 12% de bx supplémentaires(12 cas): 67% (8 cas) cancers invasifs
- - conduite chirurgicale a changé dans 20% cas dont 4% de conversion en mastectomie totale.

études

- Lee-Felker, Radiology 2017

-52 patientes-120 lésions

-sensibilité: 94%a-m/99% IRM

-VPP: 93% MC/60% IRM

-MC détecte 100% néo concommitant

-conclusion: aussi sensible que IRM pour évaluer étendue du cancer du sein avec meilleure VPP.

études

- Covington et al. AJR 2018 (clinique Mayo Arizona): constatations après 700 cas.
- 40% rappel de dépistage
- 26% pré-chirurgical ou chimio néo-adjuvante
- 23% anomalie clinique
- Mammographie de contraste(mc) serait bénéfique pour dépistage à risque intermédiaire ou élevé incluant les seins denses.
- IRM a la meilleure sensibilité mais dispendieux et moins disponible. Coût MC: le quart de l'IRM.
- MC rapide à faire et interpréter: elle est demandée de plus en plus par les cliniciens la journée même du r-v pour solutionner problématique clinique.

SUMKIN, RADIOLOGY DEC 2019

- 104 CAS
- SENS: 93% IRM; 91% MC
- VPP LÉSIONS NON-INDEX: 28% IRM; 52% mammo de contraste

- CONCLUSION: LES 2 MODALITÉS ONT LA MÊME DÉTECTION MAIS IRM A VPP MOINDRE POUR BX ADDITIONNELLES

SUNG, RADIOLOGY OCT. 2019

- 904 PATIENTES À HAUT RISQUE
- TAUX DE DÉTECTION: 15,5/1000
- VPP3: 29,4%
- SENSIBILITÉ: 87,5%
- VPPN: 99,7%
- CONCLUSION: TECHNIQUE PROMETTEUSE POUR DÉPISTAGE DES FEMMES À HAUT RISQUE

VERA SORIN, AJR, NOV 2018

- 611 PATIENTES RISQUE INTERMÉDIAIRE AUX SEINS DENSES
- SENSIBILITÉ: 90,5%
- SPÉCIFICITÉ: 76,1%
- VPP: 11,9%
- VPN: 99,6%
- ÉCHO DÉPISTAGE EN SUPPLÉMENT: 73 ANOMALIES DÉCRITES TOUTES FP
- IRM A TROUVÉ 1 SEUL CANCER DE PLUS
- TAUX DE DÉTECTION MC: 13,1/1000
- CONCLUSION: MC SERAIT UN BON EXAMEN DE DÉPISTAGE EN SUPPLÉMENT POUR LES SEINS DENSES.
- PAS D'AVANTAGE À RAJOUTER ÉCHO EN SUPPLÉMENT SI MC NÉGATIVE.

Contrast-enhanced Mammography:
Current Applications and
Future Directions, Ghaderi et al. Radiographics déc. 2019

Table 1: Studies Evaluating CEM in Common Diagnostic Scenarios

Imaging Scenario	Author	Modalities Compared	Population Studied	No. of Participants	Sensitivity (%)	Specificity (%)	PPV (%)	NPV (%)
Masses	Lalji et al (22)	CEM vs LE	Patients referred from breast cancer screening program	199	97 (all lesions)	70 (all lesions)	58 (all lesions)	98 (all lesions)
AD	Patel et al (23)	CEM	Patients undergoing biopsy for AD	45	97	58	78	92
Microcalcifications	Tardivel et al (24)	CEM vs LE	Patients who underwent diagnostic CEM	195	94 (all lesions)	74 (all lesions)	91 (all lesions)	81 (all lesions)
	Cheung et al (25)	CEM	Patients with BI-RADS 4 nonmass microcalcifications	87	89	87	73	95
	Houben et al (26)	CEM vs LE	Patients with suspicious calcifications	147	94	37	54	88
Symptomatic breast	Tennant et al (27)	CEM vs LE vs MRI	Patients evaluated for breast symptoms	100	95	81	...	...
MRI contraindicated	Richter et al (28)	CEM vs MG	Patients with cancer or indeterminate findings and MRI contraindication	118	99	54	94	86

Note.—LE = low-energy imaging, MG = full-field 2D digital mammography, NPV = negative predictive value, PPV = positive predictive value.

Contrast-enhanced Mammography:
Current Applications and
Future Directions, Ghaderi et al. Radiographics déc. 2019

Table 2: Studies Evaluating CEM In New or Treated Cancer

Imaging Scenario	Author	Modalities Compared	Population Studied	No. of Participants	Sensitivity (%)	Specificity (%)	PPV (%)	NPV (%)
Disease extent	Dromain et al (1)	CEM vs MG or US	Patients with abnormal findings at MG and US	120	93	56	73	85
	Jochelson et al (45)	CEM vs MG vs MRI	Patients with newly diagnosed breast cancer	52	96	...	97	...
	Fallenberg et al (46)	CEM vs MG vs MRI	Patients with newly diagnosed breast cancer	80	97	...	...	...
	Lee-Felker et al (47)	CEM vs MRI	Patients with newly diagnosed unilateral breast cancer	52	94	17	93	20
Response to neoadjuvant therapy	Iotti et al (48)	CEM vs MRI	Patients with breast cancer and neoadjuvant chemotherapy	46	100	84	57	100
	Barra et al (49)	CEM vs MRI	Patients with breast cancer at end of neoadjuvant chemotherapy	33	76	87.5	95	54
	Patel et al (50)	CEM vs MRI	Patients with invasive breast cancer who underwent neoadjuvant systemic therapy	65	95	67	56	97

Note.—MG = full-field 2D digital mammography.

Contrast-enhanced Mammography:
Current Applications and
Future Directions, Ghaderi et al. Radiographics déc. 2019

Table 3: Studies Evaluating Future Directions of CEM

Author	Modalities Compared	Population Studied	No. of Participants	Sensitivity (%)	Specificity (%)	PPV (%)	NPV (%)
Jochelson et al (64)	CEM vs MRI	Patients with increased breast cancer risk	307	...	95	15 (of biopsy)	...
Sorin et al (66)	CEM vs LE	Patients with family or personal history of breast cancer	611	90.5	76	12	100

études:méta-analyse

- Ghaderi et al. Radiographics 2019
- Mammo 2D: diminution sensibilité pour seins denses
- Augmentation dépistage par écho ou IRM mais augmentation des faux positifs et examens plus longs et/ou complexes.
- IRM: peu disponible et dispendieux
- Conclusion: MC aura probablement un rôle dans le dépistage du cancer du sein.

BICCHIERAI, BREAST JUL 2020

- 326 CANCERS DU SEIN : MC EN STAGING PRÉ-OP
- SENSIBILITÉ LÉSION INDEX: 98,8%
- SENS/SPEC/VPP/VPN: 93%/98%/90%/98%
- CONCLUSION: EXCELLENTE PERFORMANCE EN PRÉ-OP SURTOUT POUR LÉSION-INDEX PALPABLE

DONG XING,JCAT AVRIL 2019

- MC VS IRM POUR ANOMALIE VUE À LA MAMMO
- 235 CAS-263 LÉSIONS: 177 CANCERS-86 LÉSIONS BÉNIGNES
- SENS-VPP-VPN-FAUX NÉG. MC VS IRM:91,5%-94,7%-83,7%-8.5% VS 91,5%-90,5%-82,1%-8,5%: COMPARABLE
- MEILLEURE SPÉCIFICITÉ MC: 89.5% VS 71,7%
- FAUX POSITIFS: MC: 10,5% VS 19,8% IRM
- VOLUME LÉSIONS ADÉQUAT ET COMPARABLE À IRM

RUDNICKI, POL J RAD. MARS 2021

- 121 LÉSIONS DÉTECTÉES MAMMO OU ÉCHO
- MC ET IRM FAITES
- 40 BÉNIGNES 81 MALIGNES
- LÉSIONS TOUTES VUES IRM
- 13 NON VUES MC: TOUTES BÉNIGNES
- CONCLUSION: MC PEUT ÊTRE UTILISÉE AVEC CONFIANCE SI IRM NON DISPONIBLE OU CI À IRM

Cozzi et al, Radiology déc. 2021

MÉTA-ANALYSE: RÉVISION 67 ÉTUDES; 11049 MC

-VALEUR ACCRUE LORSQUE ÉVALUATION IMAGES BASSE ÉNERGIE ET HAUTE ÉNERGIE: SENSIBILITÉ: 95% VS 94%; SPÉCIFICITÉ: 81% VS 71%

-9 ÉTUDES SUR LES SEINS DENSES: SENS: 95% SPÉC:78%

-10 ÉTUDES SUR LES LÉSIONS DÉTECTÉES À LA MAMMO: SENS: 92% SPÉC: 84%

-CONCLUSION:1- MC TRÈS PERFORMANTE POUR LA DÉTECTION DU CANCER DU SEIN

2- DOIT ÉVALUER IMAGES BASSE ÉNERGIE ET IMAGES RECOMBINÉES

3- 3 INDICATIONS MC AU LIEU DE IRM:- ÉVALUATION ANOMALIE DÉTECTÉE SUR MAMMO.

-EXAMEN SUPPLÉMENTAIRE POUR DÉPISTAGE SEINS DENSES

-MC ANNUELLE POUR PATIENTES AVEC ATCD IRRADIATION THORACIQUE(CIS)

AJR DEC 2021RICHTER:HIGHLIGHTING THE UTILITY OF CEM AS PROBLEM-SOLVING TOOL

- 4 POINTS IMPORTANTS:
- 1- SI LÉSION VUE À MAMMO VS ÉCHO VS IRM ET REHAUSSE À MC: 5-10 FOIS PLUS DE CHANCES QU'IL S'AGISSE D'UN CANCER
- 2-ASYMÉTRIE ET MICROCALCIFICATIONS QUI REHAUSSENT À MC SONT DAVANTAGE ASSOCIÉES À UNE MALIGNITÉ QUE MASSE OU DISTORSION REHAUSSANTE À MC
- 3-SI MAMMO NÉGATIVE MAIS ÉCHO OU IRM POSITIVES: REHAUSSEMENT À MC SUGGÈRE CANCER
- 4-LE TYPE DE REHAUSSEMENT OU SI VU DANS UNE OU 2 INCIDENCES: NE MODIFIE PAS LA PROBABILITÉ DE CANCER
- CONCLUSION:
- MC S'AVÈRE UTILE POUR SOLUTIONNER(PROBLEM-SOLVING) ANOMALIES DÉTECTÉES À ÉCHO ET IRM SI MAMMO NÉGATIVE.
- MC UTILE POUR ÉVALUATION ASYMÉTRIE À LA MAMMO ET MICROCALCIFICATIONS SUSPECTES
- MC A UN AVENIR BRILLANT POUR L'INVESTIGATION POUR LÉSION BIRADS 0.

Étude HSS

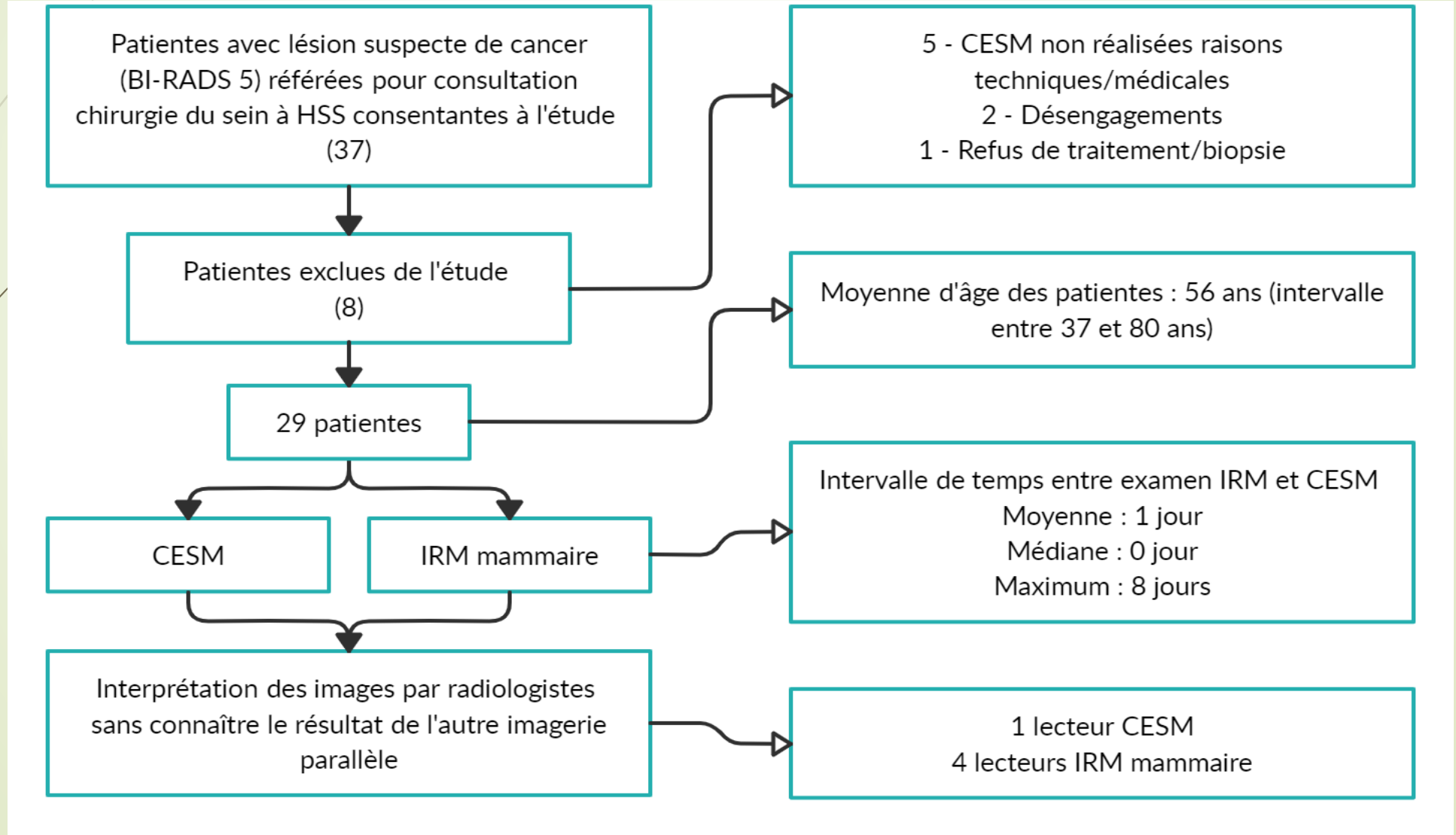
Patientes avec lésion suspecte de cancer (BI-RADS 5) référées pour consultation chirurgie du sein à HSS consentantes à l'étude (37)
5 - CESM non réalisées raisons techniques/médicales
2 - Désengagements
1 - Refus de traitement/biopsie
Patientes exclues de l'étude (8)
Moyenne d'âge des patientes : 56 ans (intervalle entre 37 et 80 ans)
29 patientes
CESM
IRM mammaire
Intervalle de temps entre examen IRM et CESM
Moyenne : 1 jour
Médiane : 0 jour
Maximum : 8 jours
Interprétation des images par radiologistes sans connaître le résultat de l'autre imagerie parallèle
1 lecteur CESM
4 lecteurs IRM mammaire

Résultats

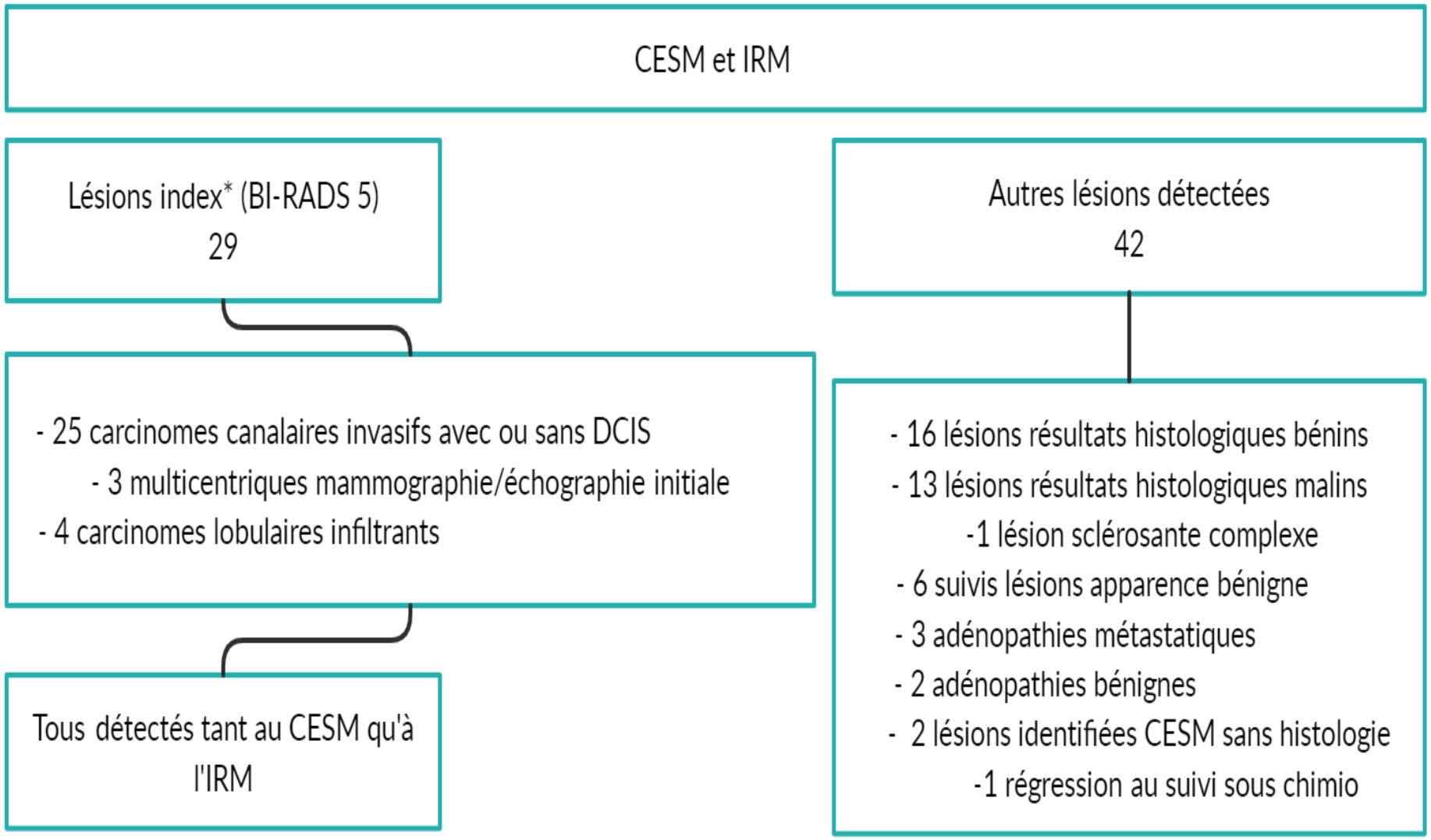
CESM et IRM
Lésions index* (BI-RADS 5)
29
- 25 carcinomes canalaires invasifs avec ou sans DCIS
- 3 multicentriques mammographie/échographie initiale
- 4 carcinomes lobulaires infiltrants
Tous détectés tant au CESM qu'à l'IRM
Autres lésions détectées
42
- 16 lésions résultats histologiques bénins
- 13 lésions résultats histologiques malins
-1 lésion sclérosante complexe
- 6 suivis lésions apparence bénigne
- 3 adénopathies métastatiques
- 2 adénopathies bénignes
- 2 lésions identifiées CESM sans histologie
-1 régression au suivi sous chimio

- L'IRM a conduit à 23 FP à suivre/biopsier
  - 11 suivis à l'imagerie
    - 2 devenus B4 au suivi, nécessitant biopsie
  - 14 biopsies aux résultats histologiques bénins au total

- CESM a conduit à au moins 3 FP
  - 3 biopsies aux résultats histologiques bénins, également identifiés à l'IRM

- CESM a détecté 78% moins de faux positifs que l'IRM mammaire
  - 3 à 5 faux positif (CESM) vs 23 (IRM)

2 autres biopsies au CESM auraient été nécessaire, mais non effectuées, car lésions non identifiées aux autres modalités (mammo/écho/IRM) et pas de capacité de biopsie au CESM

  - 1 qui a régressé totalement au suivi chez patient sous chimiothérapie

- Les cancers ont été adéquatement catégorisés unifocal, multifocal ou multicentrique pour les 2 modalités, sauf pour le cas du cancer manqué en controlatéral sur un total de trois non identifiés avec le CESM, alors qu'ils l'étaient à l'IRM.

- L'IRM mammaire a identifié 2 cancers de plus en ipsilatéral
  - Les 2 étaient non dégageable au CESM
    - 1 à l'aisselle, qui avait été identifiés à l'échographie
    - 1 au QIE très profonde, chez patiente avec déjà un cancer multicentriques 4 quadrants et métastatique

- Modification du plan de traitement/extension de la maladie de 10 patients (34%) pour les 2 modalités suivant l'investigation initiale avec écho/mammo

Faux positifs nécessitant biopsie au CESM et/ou IRM (B4)

	CESM	IRM
Nb. de patients avec un faux positif (B4)	3 à 5	14

Faux positifs au CESM et/ou IRM (B3 et B4)

	CESM	IRM
Nb. de patients avec un faux positif (B3-B4)	3 à 5	23

Tableau de contingence pour CESM

	Cancer à l'histologie	Non cancéreuse à l'histologie
Nb de BI-RADS 4 et plus	45 à 47	3 à 5
Nb de BI-RADS 3 non bénin ou lésion non vu par l'autre modalité	3	NA

Tableau de contingence pour IRM

	Cancer à l'histologie	Non cancéreuse à l'histologie
Nb de BI-RADS 4 et plus	45 à 47	14
Nb de BI-RADS 3 non bénin ou lésion non vu par l'autre modalité	0 à 2	NA

- Estimé de la performance diagnostique du CESM vs IRM
  - VVP : **90 à 94%** vs **76 à 77** %
  - Sensibilité : **93,8 à 94** % vs **95,7 à 100** %

- CESM a détecté 78% moins de faux positifs que l'IRM mammaire
  - 3 à 5 faux positif (CESM) vs 23 (IRM)

- Avantages CESM :
  - Vitesse de l'examen
  - Faible coût
  - Courbe d'apprentissage rapide
  - Accessibilité
  - Meilleur VVP que IRM et sensibilité comparable à IRM

- Limites de l'étude :
  - Nombre de patientes
  - Seulement un lecteur CESM
  - Pas de capacité de biopsie au CESM

- Conclusion de l'étude vont dans le même sens que les études récentes: modalité prometteuse pour l'évaluation de l'étendue de la néoplasie mammaire et pourrait être une alternative à l'IRM.
  - Fallenberg, Jochelson, Vera sorin, Sung, Bicchierai, Sumkin

Foyer nécrose graisseuse post-chirurgie: pas de rehaussement

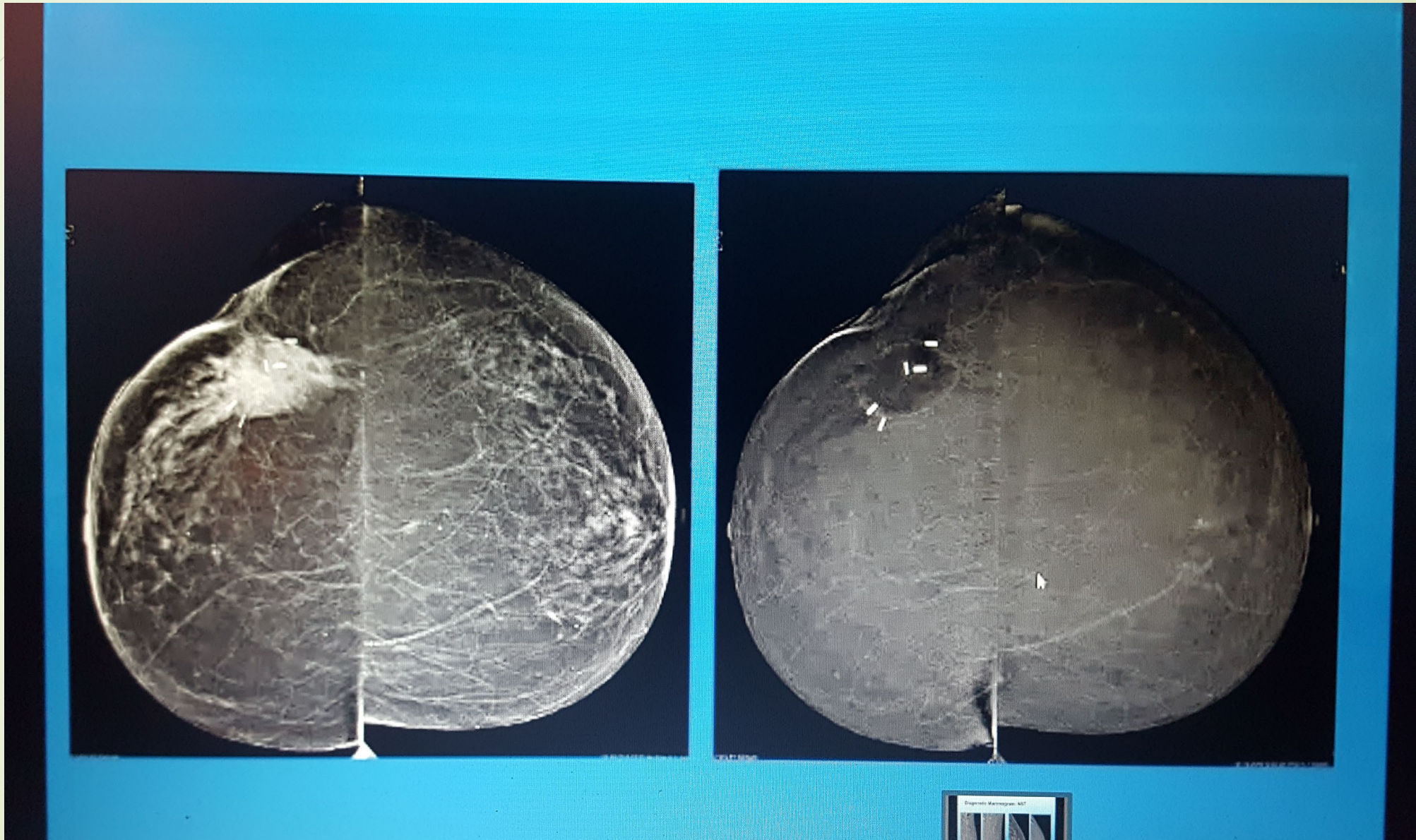

Exemples examens normaux

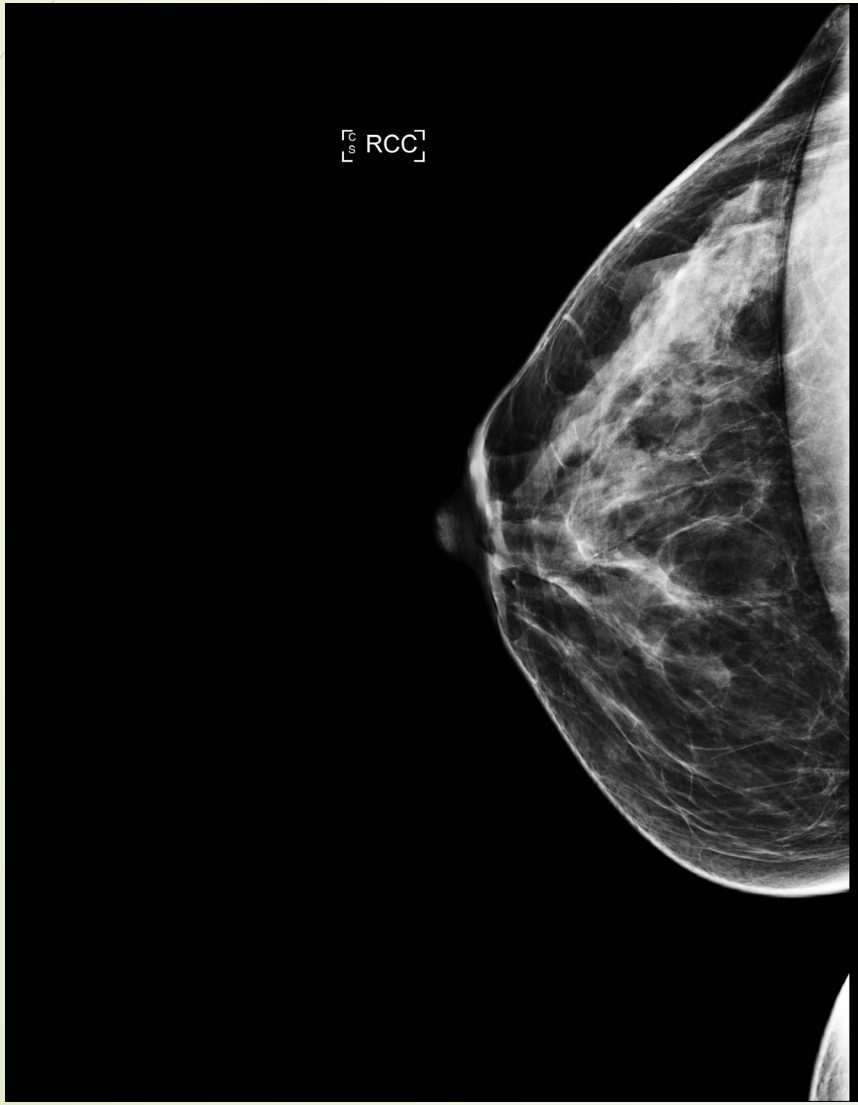

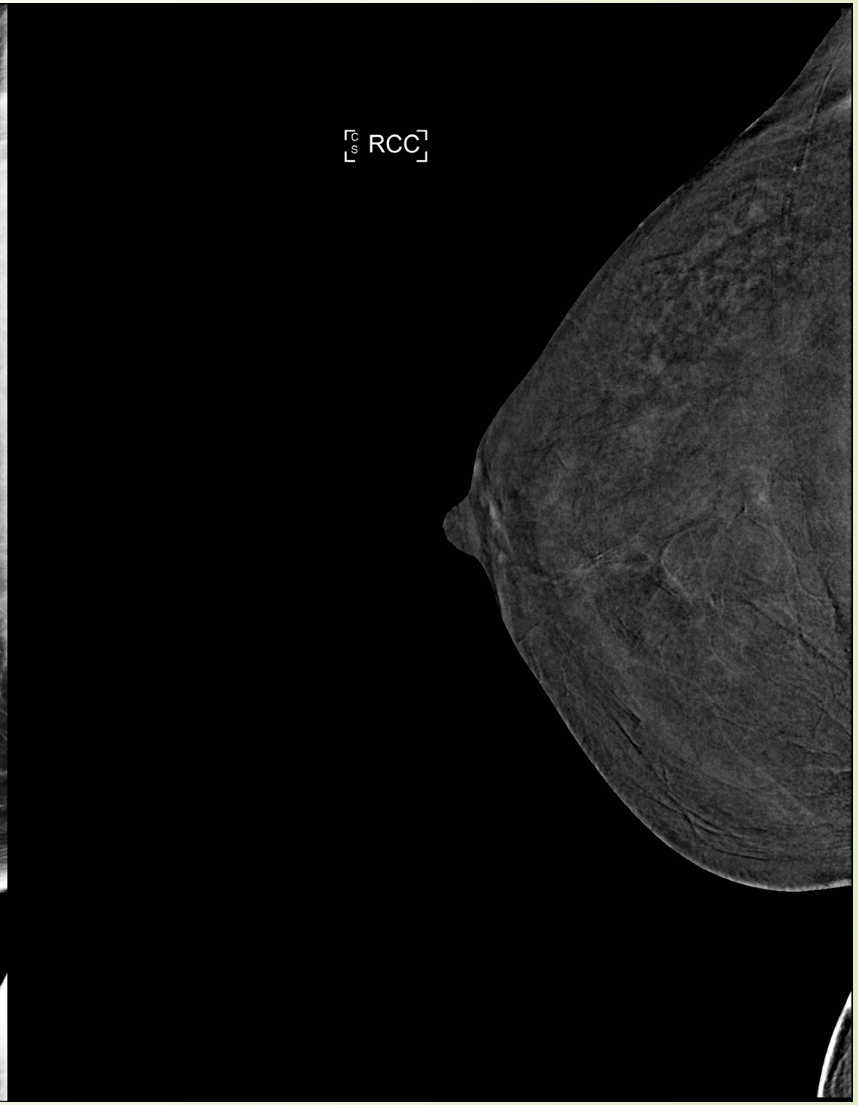

Examen normal



Premiers cas HSS

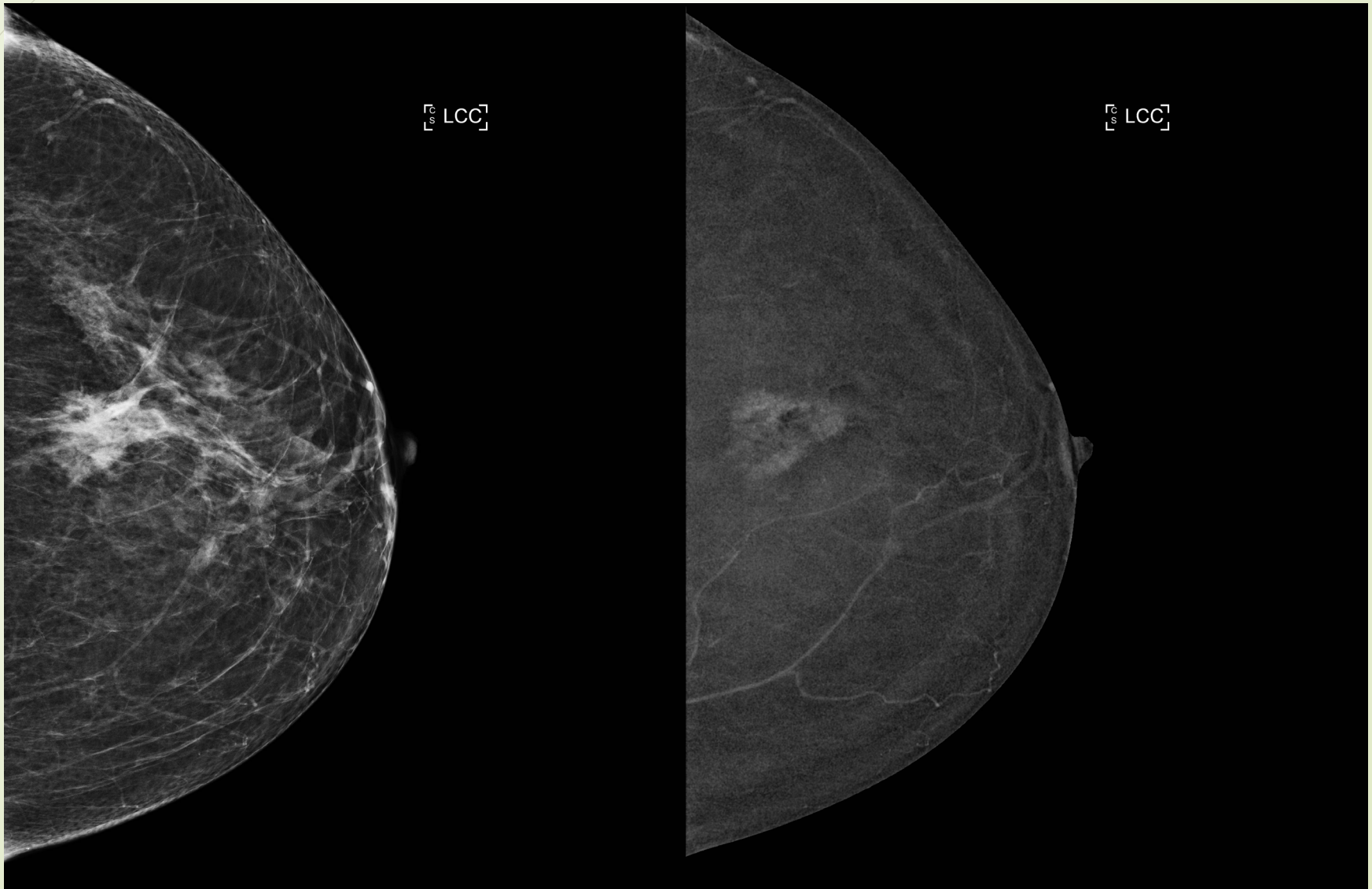

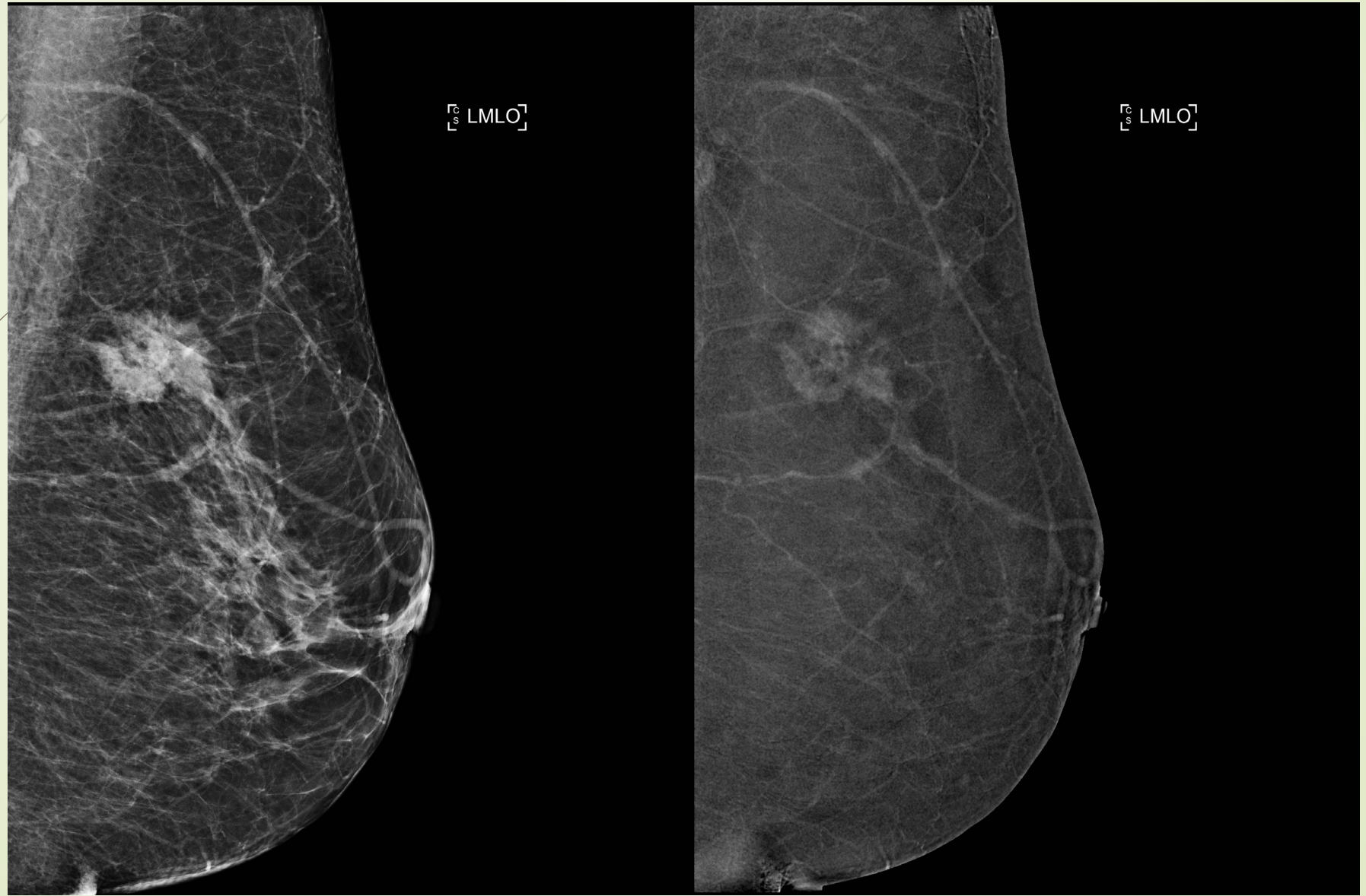
LMLO
LMLO

Plusieurs foyers satellites démontrés à la résonnance





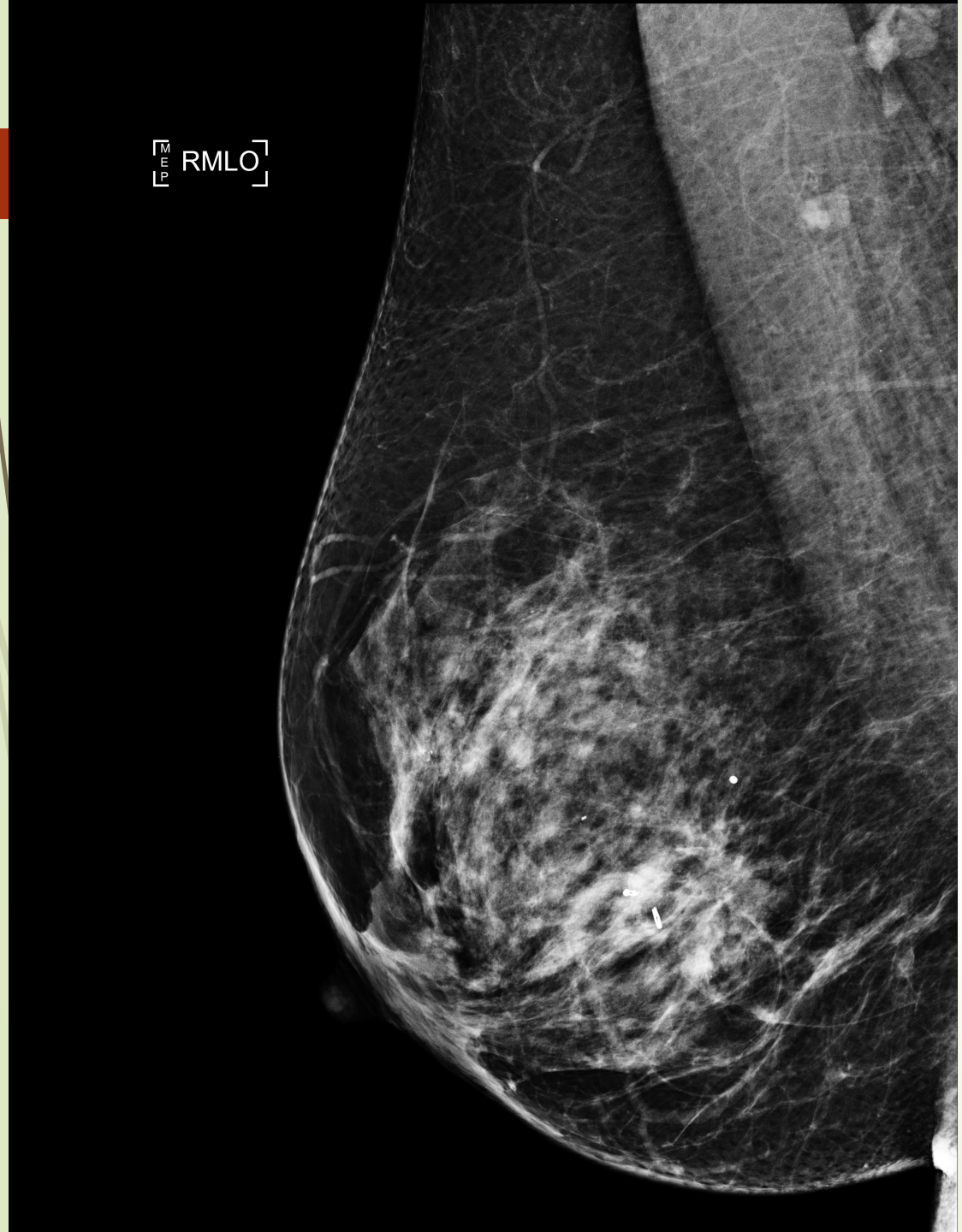
M
E
P
RMLO


M
E
P
RMLO

Même patiente:découverte fortuite néo lobulaire sein g. prouvée suite à bx sous écho seconde intention



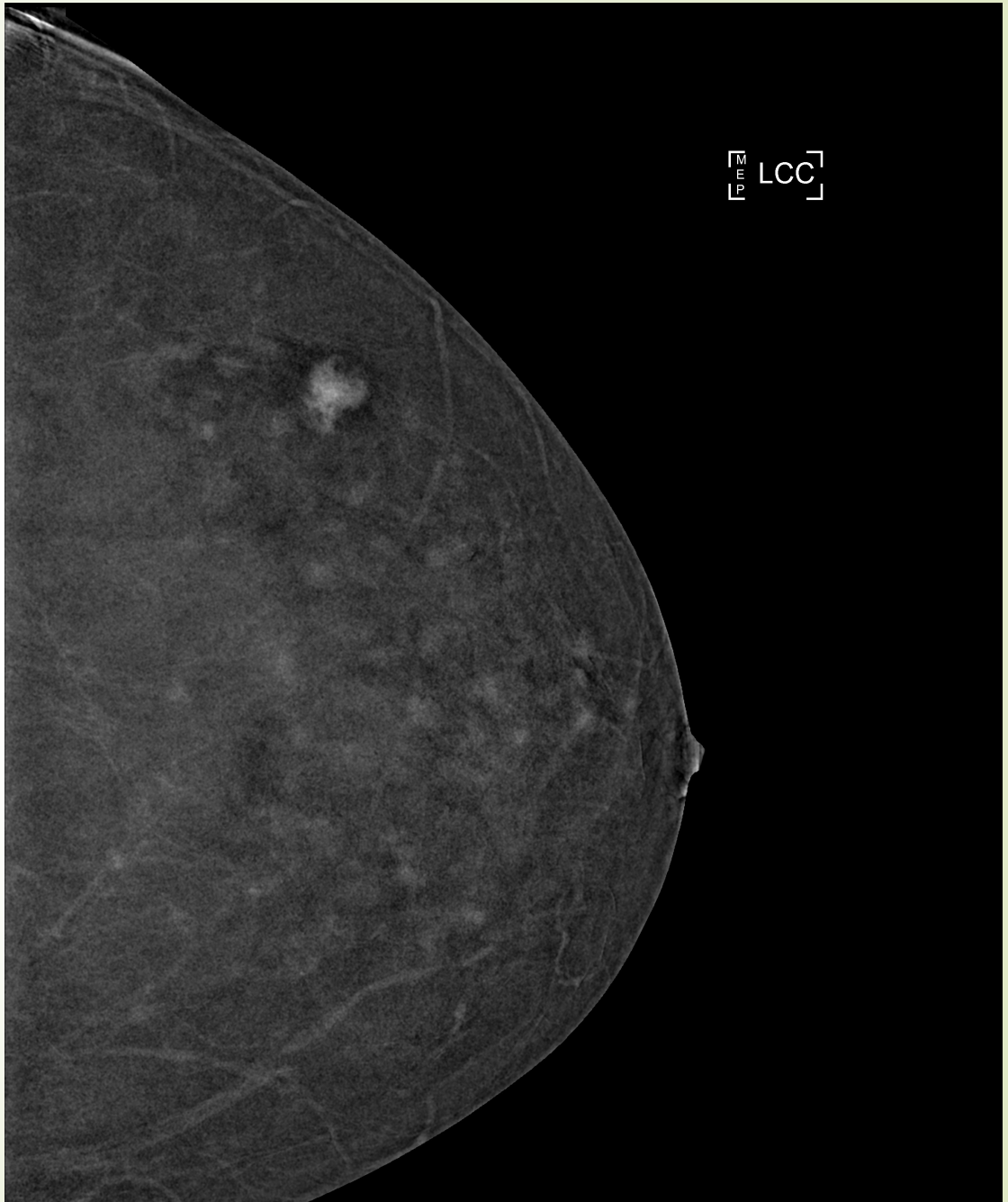


MEP
LMLO


MEP
LMLO

Suivi chimio néo-adj.: 1-pré-chimio. 2- post 2 cycles chimio. 3- fin chimio.





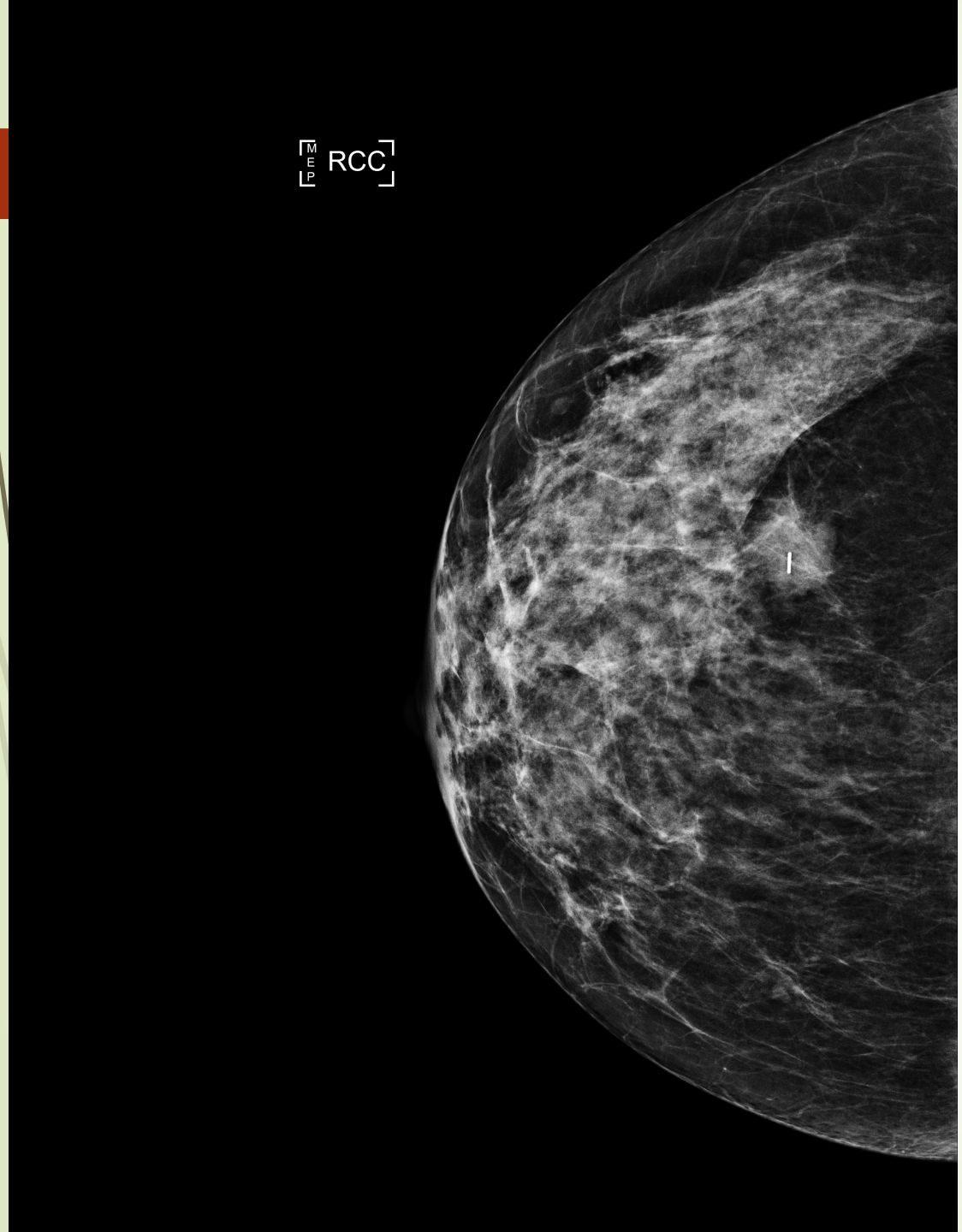
MEP
RCC


MEP
RCC

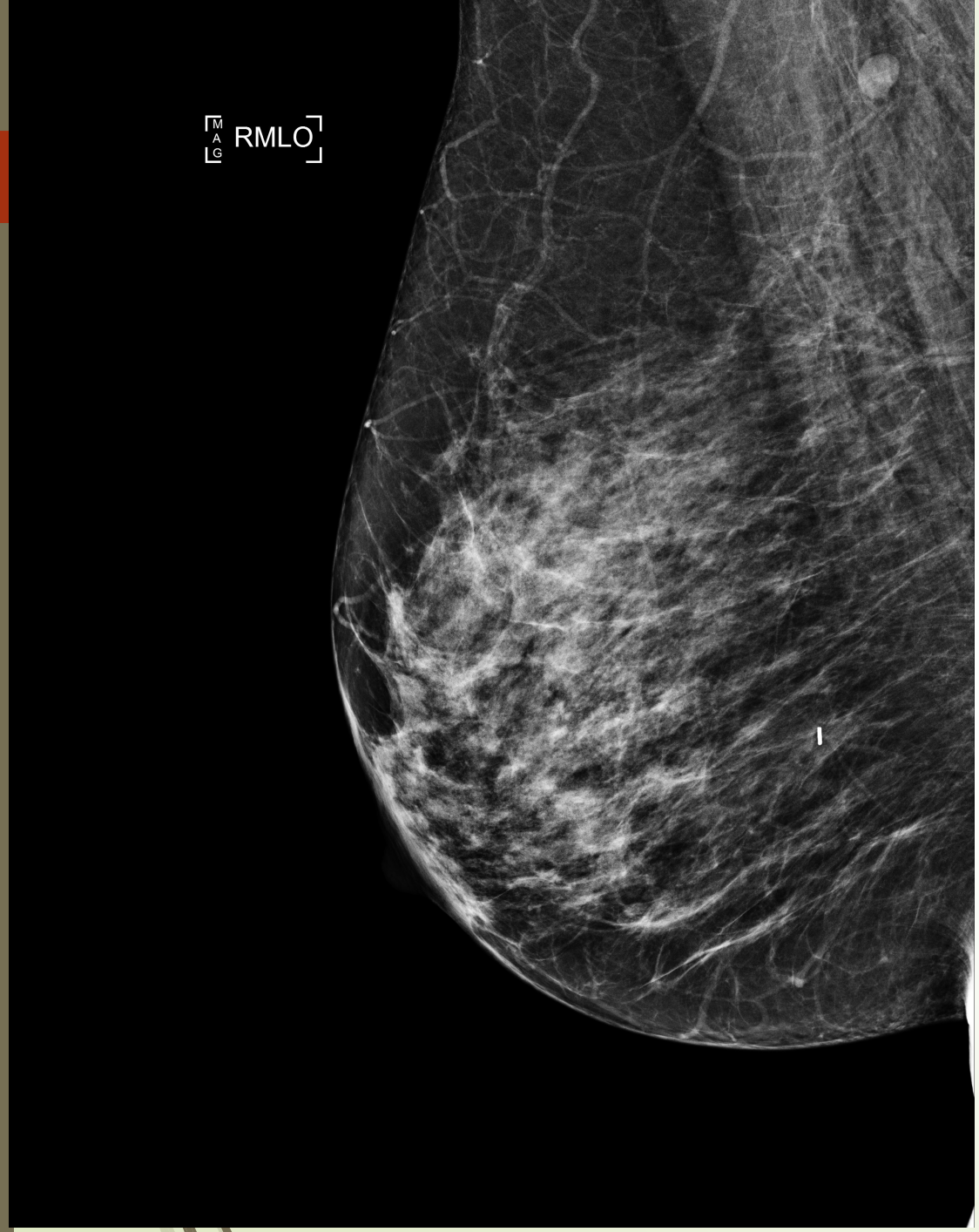
MAG
RMLO


MAG
RMLO

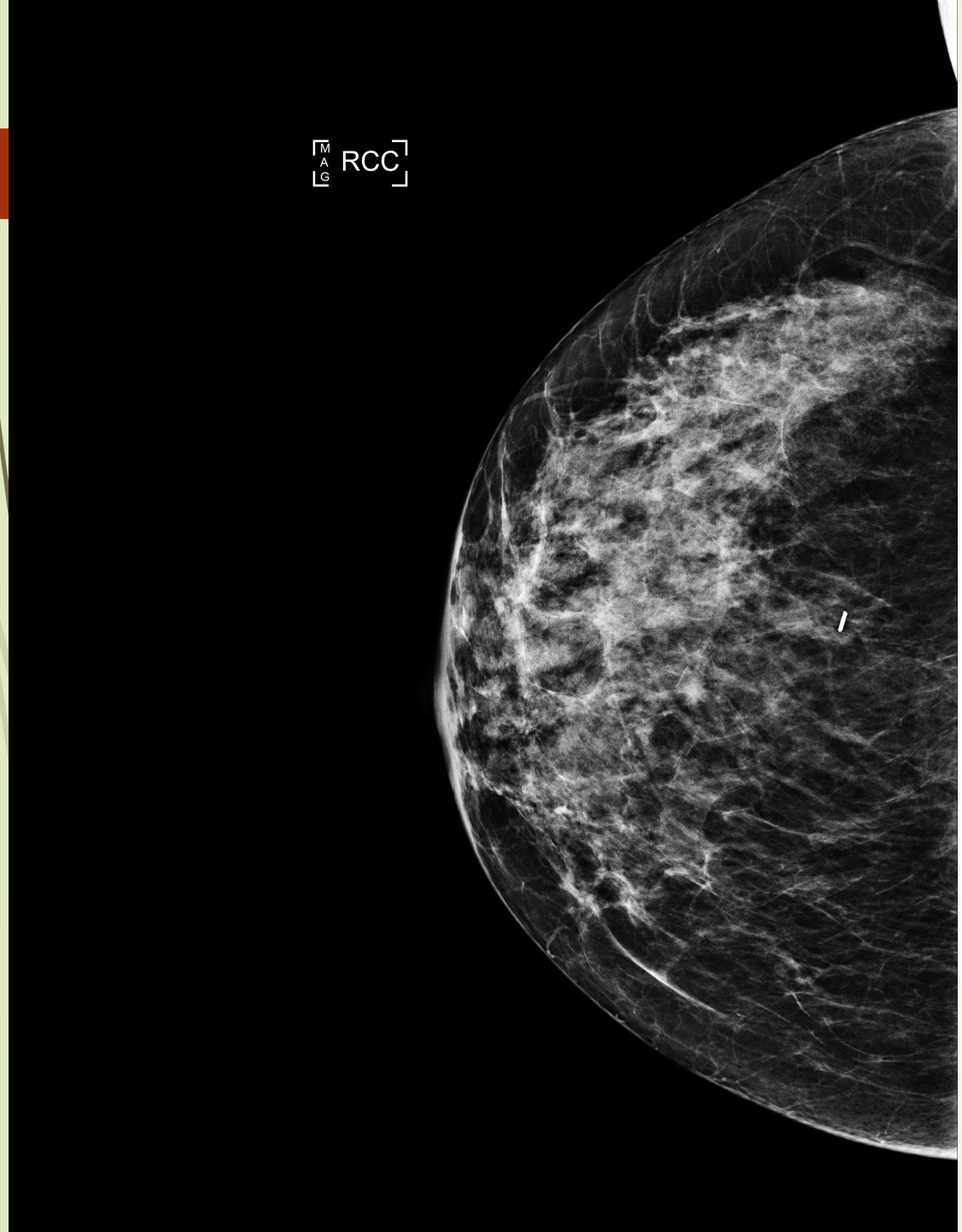
MAG
RCC


MAG
RCC


RMLO


RMLO

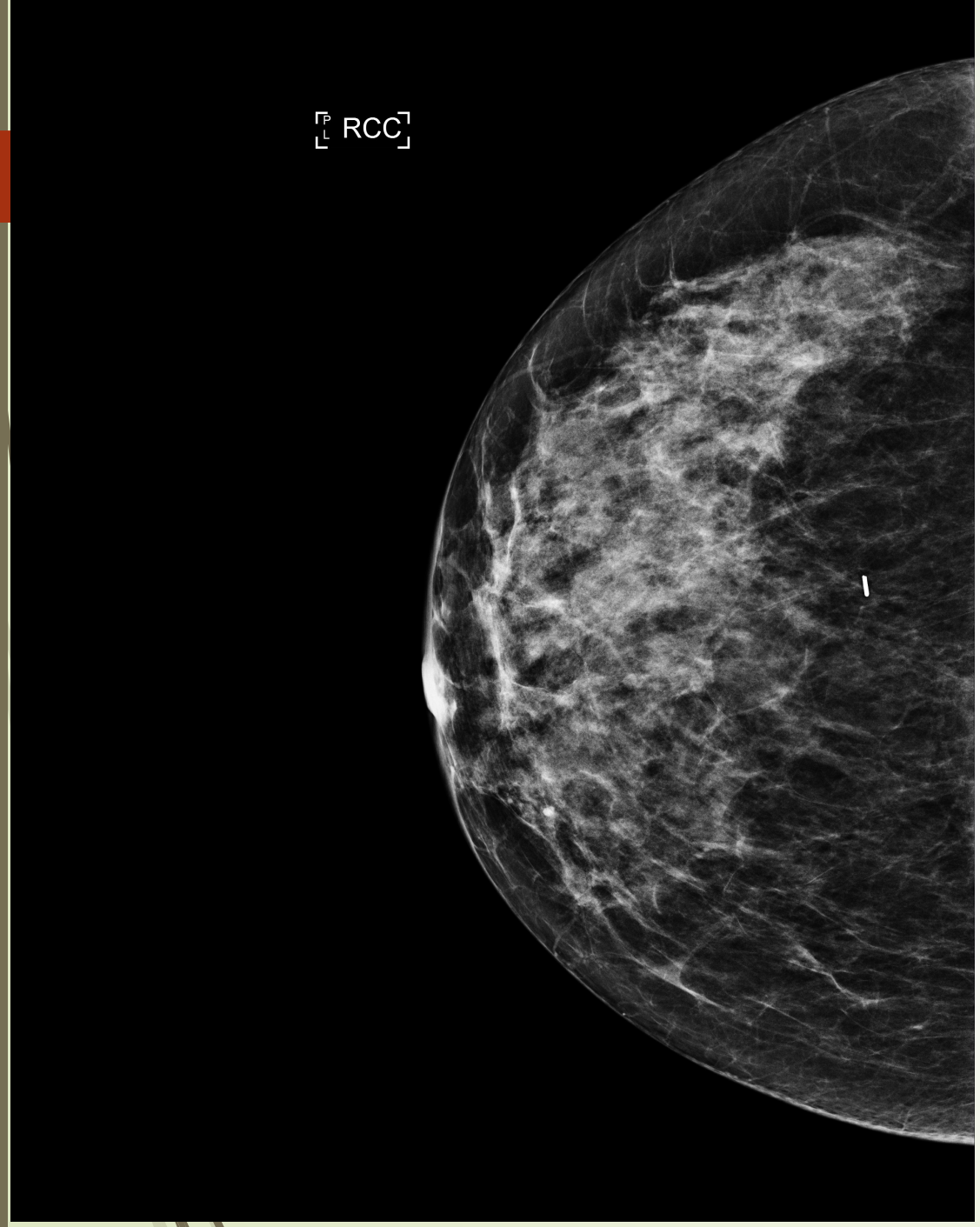
RCC


RCC

71 ans:néo multifocal avec ggl intramam. envahi et adéno. Axill

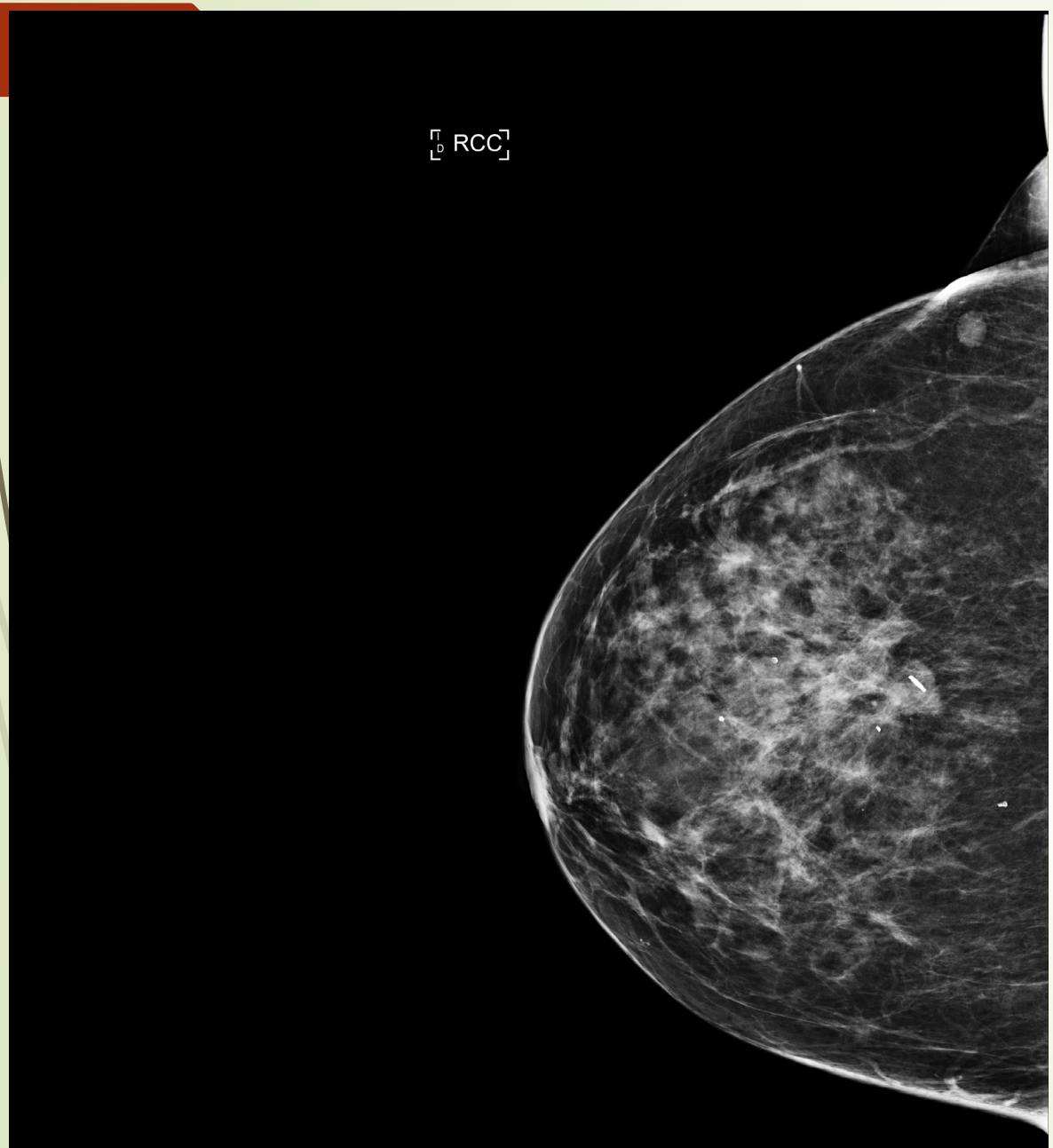

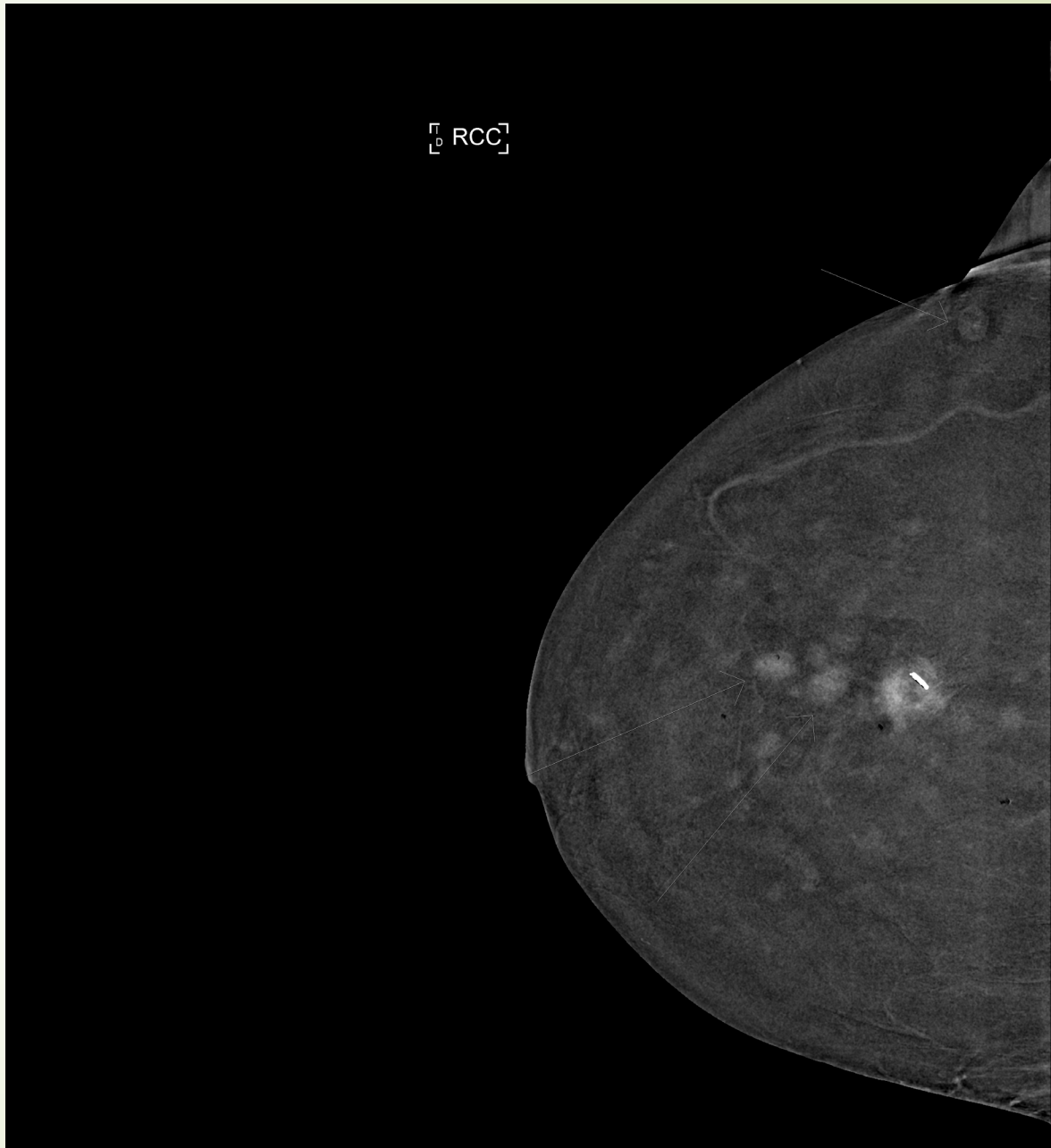

Néo multifocal avec ggl intramam. Envahi et adéno. Axill.





2 lésions B4 à IRM: faux(+) à la bx mammo contraste négative





Même patiente: contrôle post-chimio néo-adjuvante

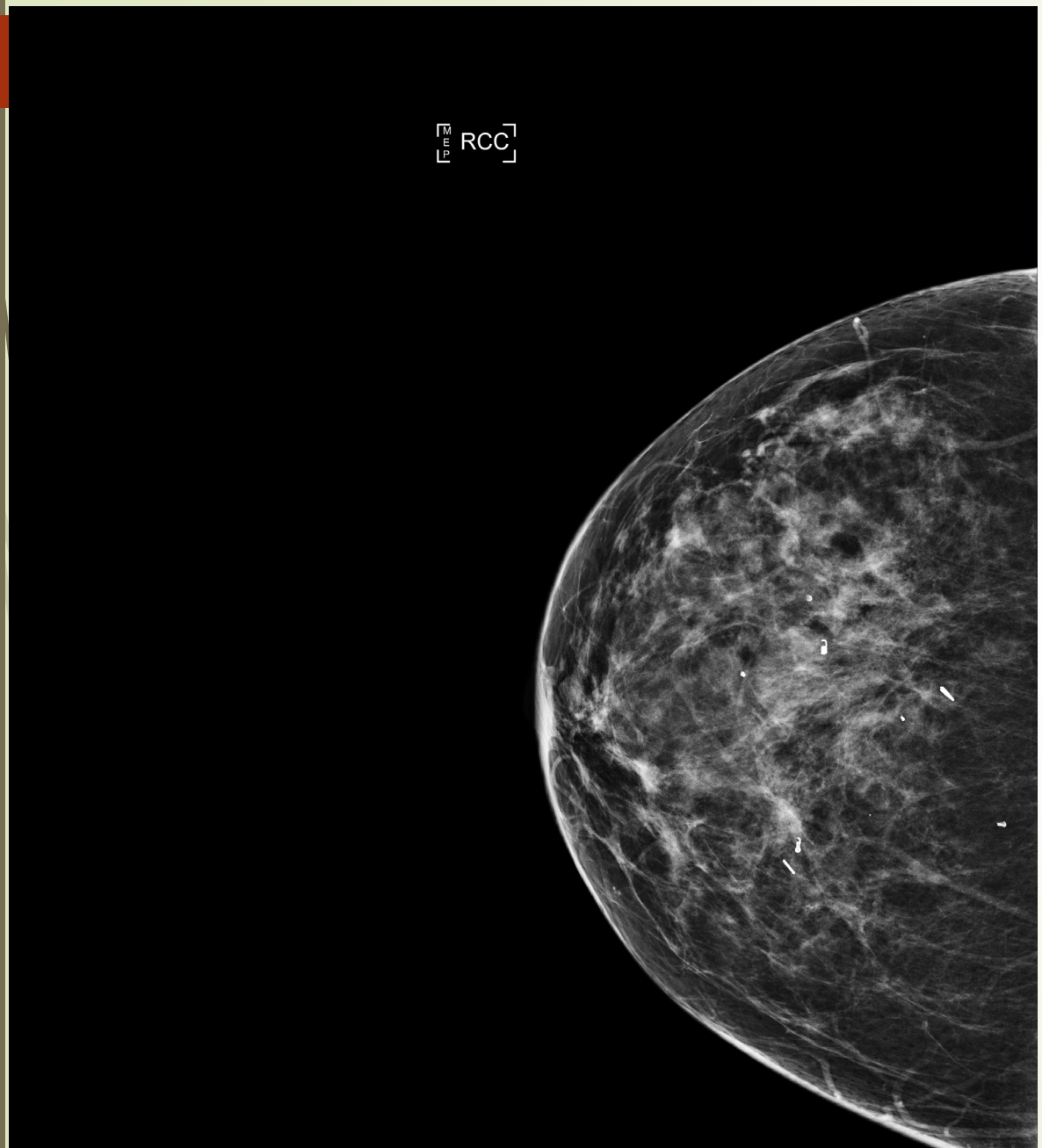




RMLO


RMLO

39 ans: néo multicentrique déjà biopsiée sous écho



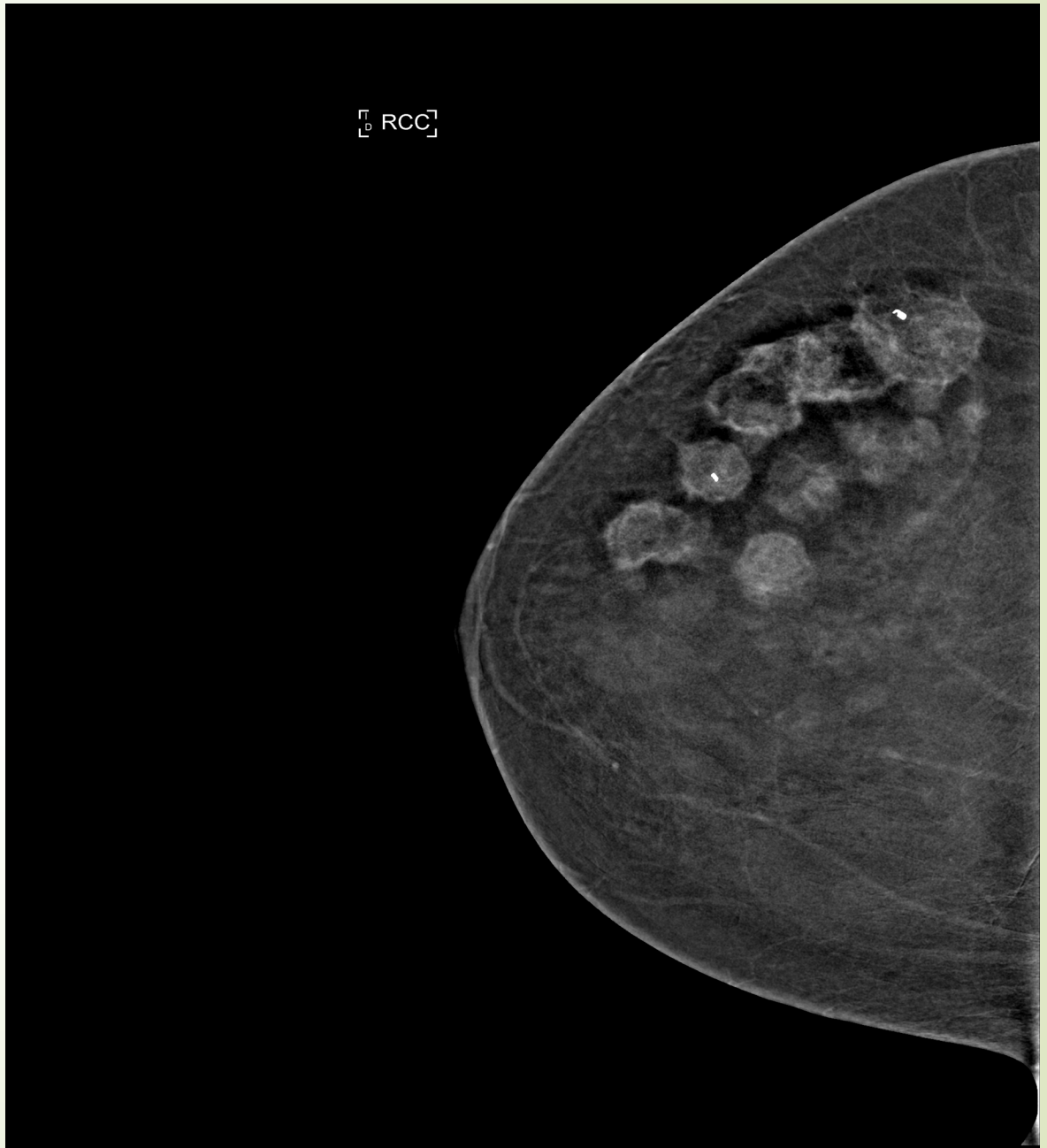

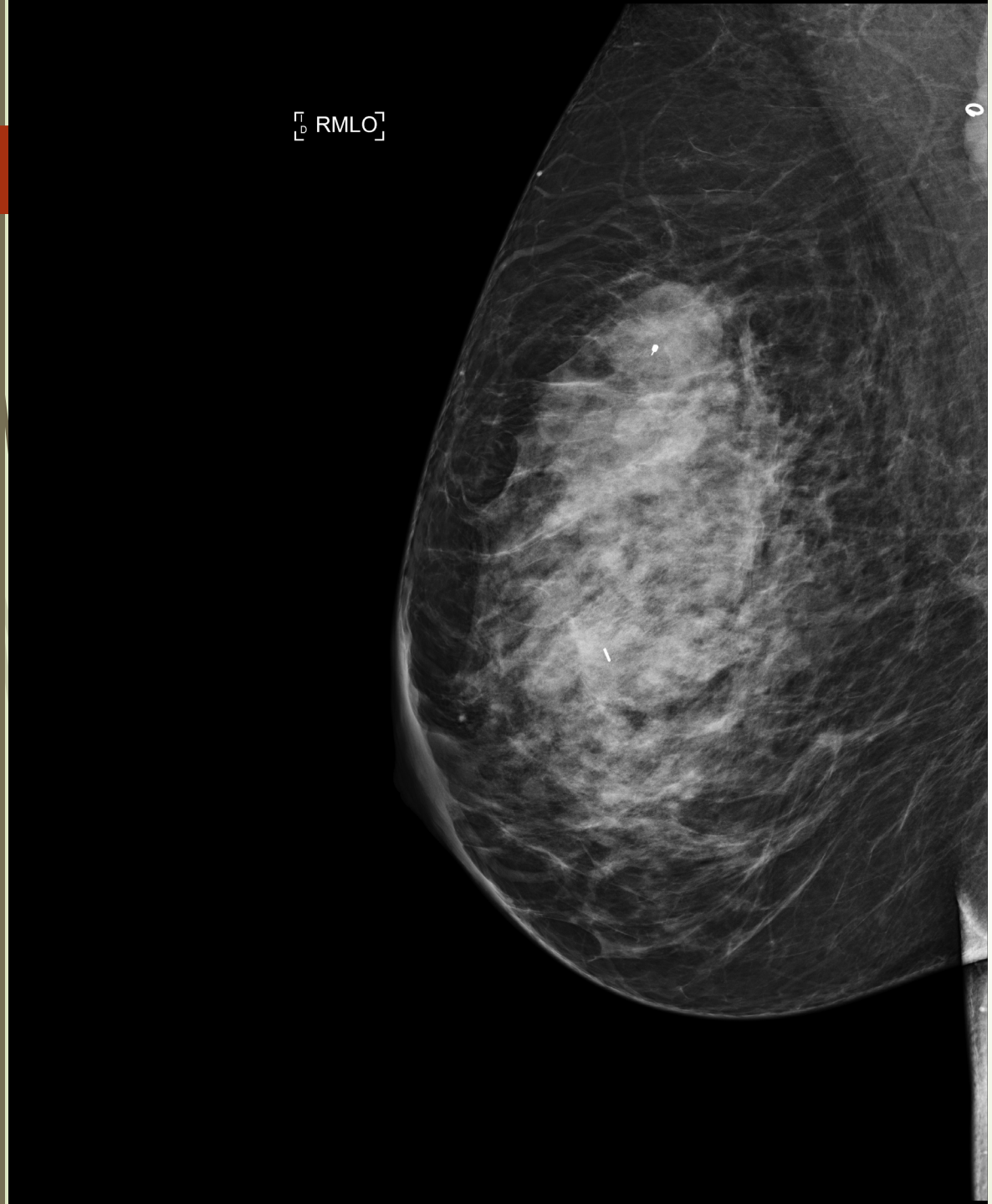
RMLO


RMLO

Même patiente: corrélation avec IRM



Même patiente: B4 à écho de l'autre côté; mammo contraste nég. Dx: fibroadénome





72 ans: distorsion QII G.

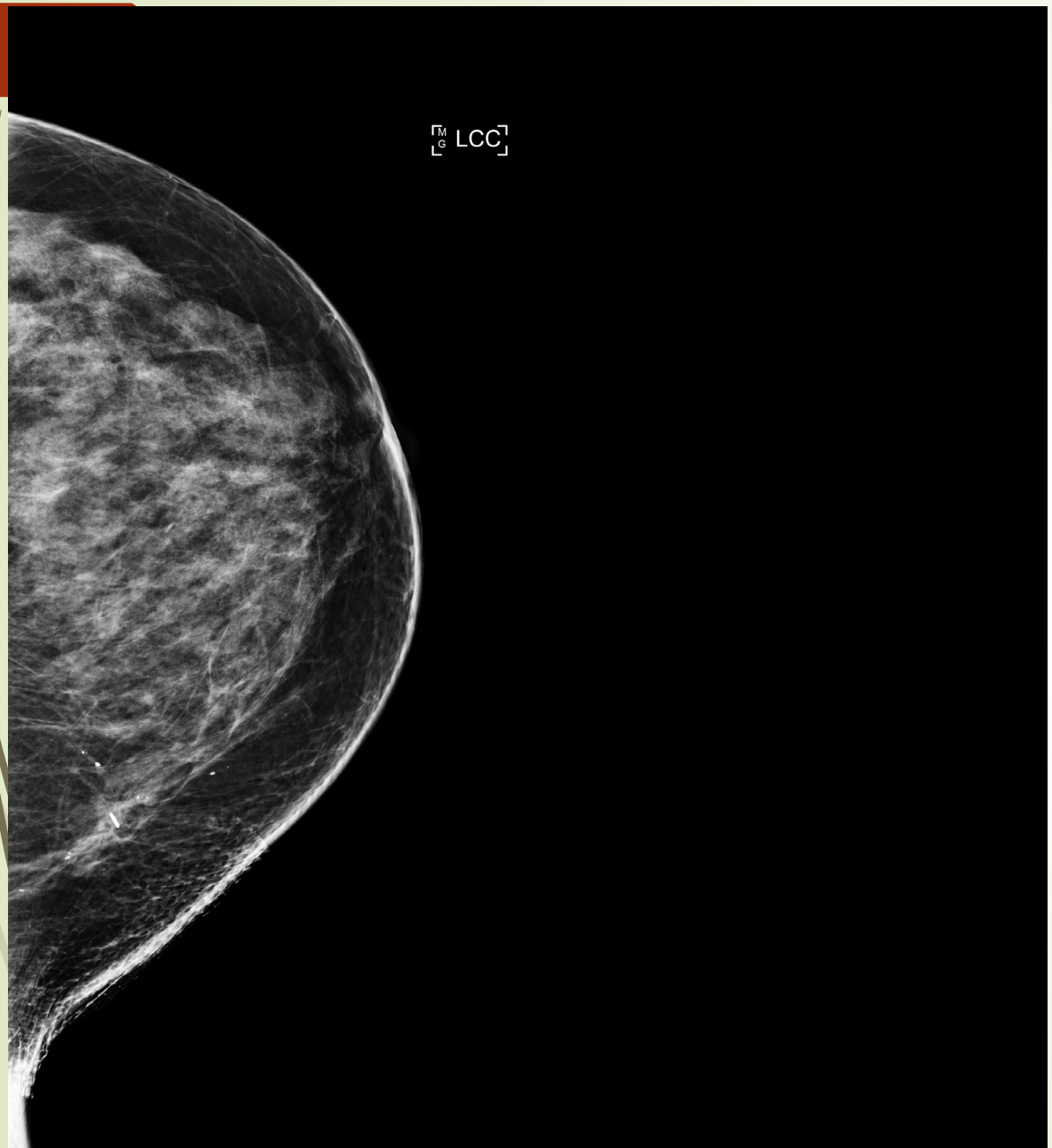



Mammo de contraste nég.; IRM positive: bx: cicatrice radiaire





Même patiente: mammo contraste négative; 2 B3 et adéno. Axillaires bilat.à IRM: suivi 6-12-24 à IRM car écho négative pour B3 et bx aisselles bilat. Négatives: exemple de dérapage pour une cicatrice radiaire





Faux négatif à mammo de contraste dans notre étude: très profond en inférieur. Dégagée ici sur mammo post-bx



Pte 33 ans masse palpable





Pte 33 ans masse palpable



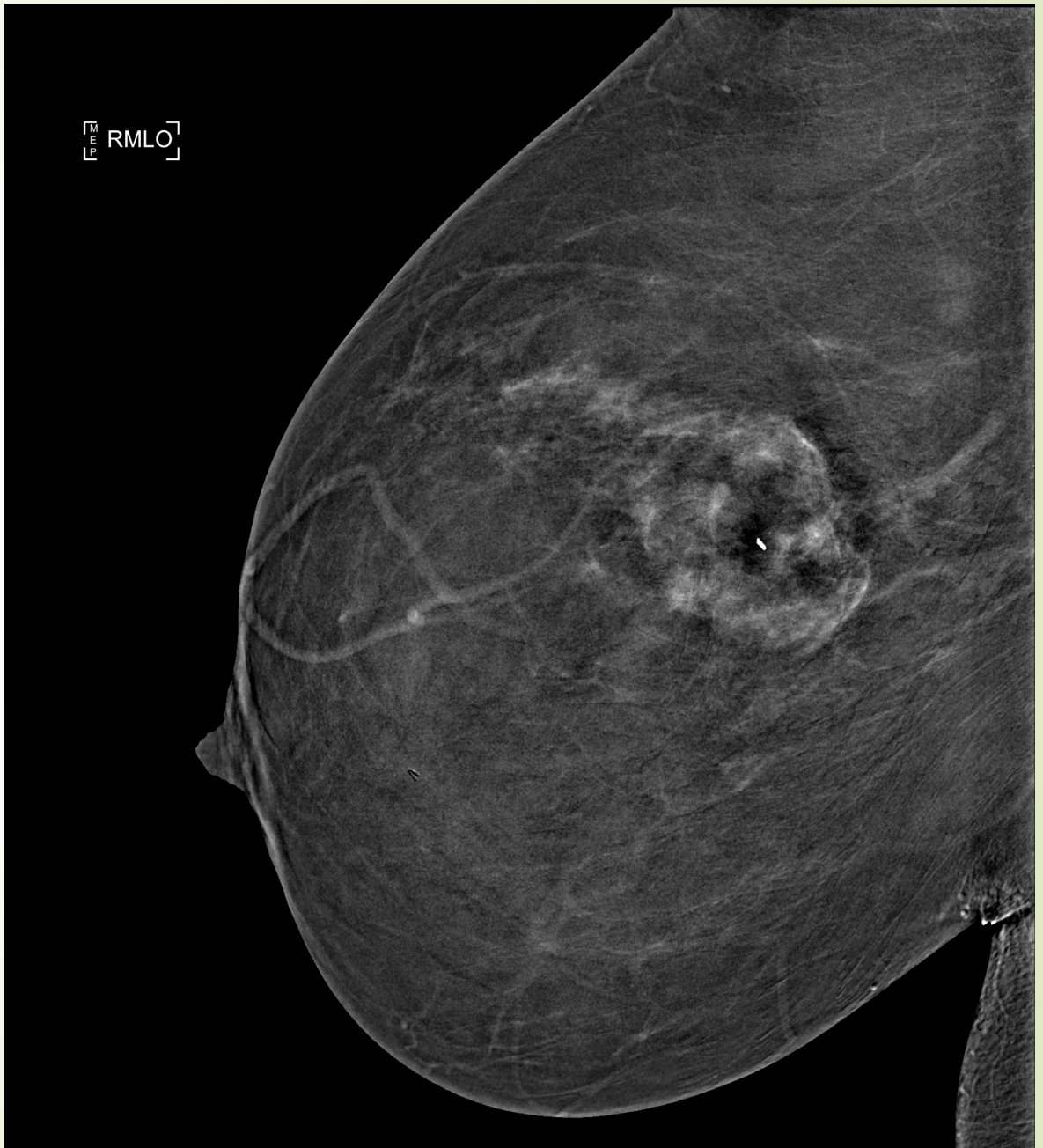

Même patiente:mammo contraste négative à g. B4 à IRM: bx négative

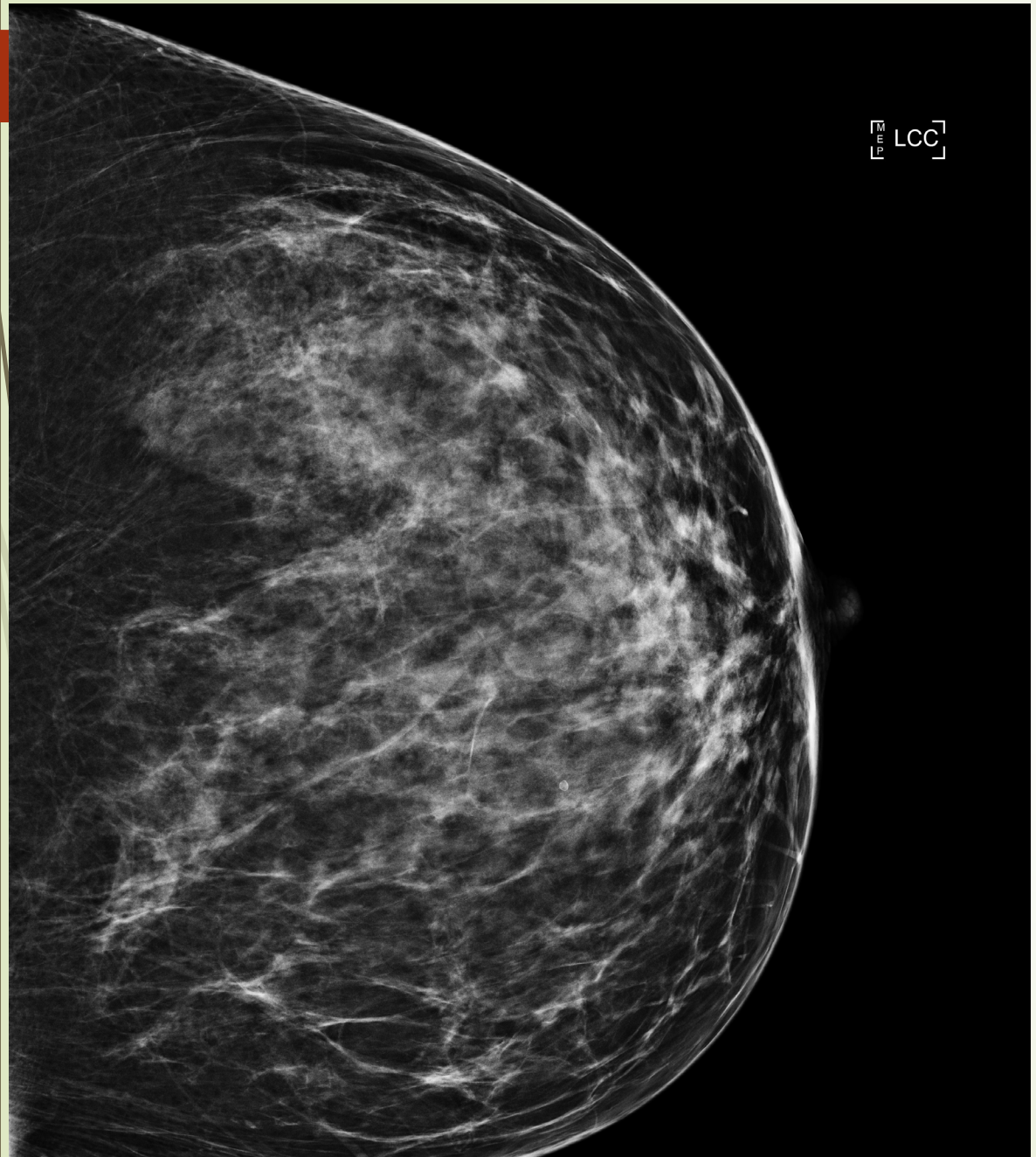

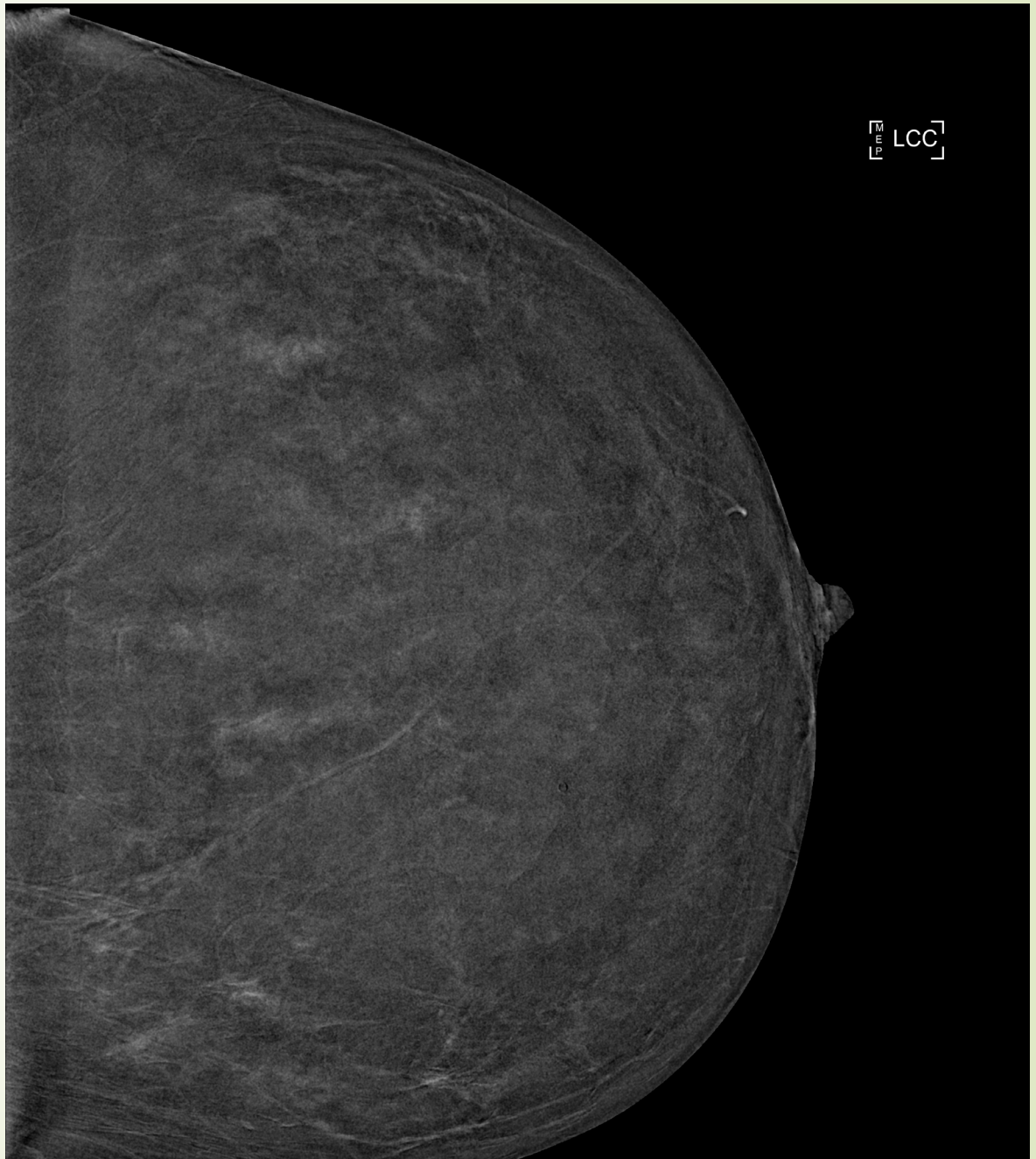

75 ans, lobulaire infiltrant étendu

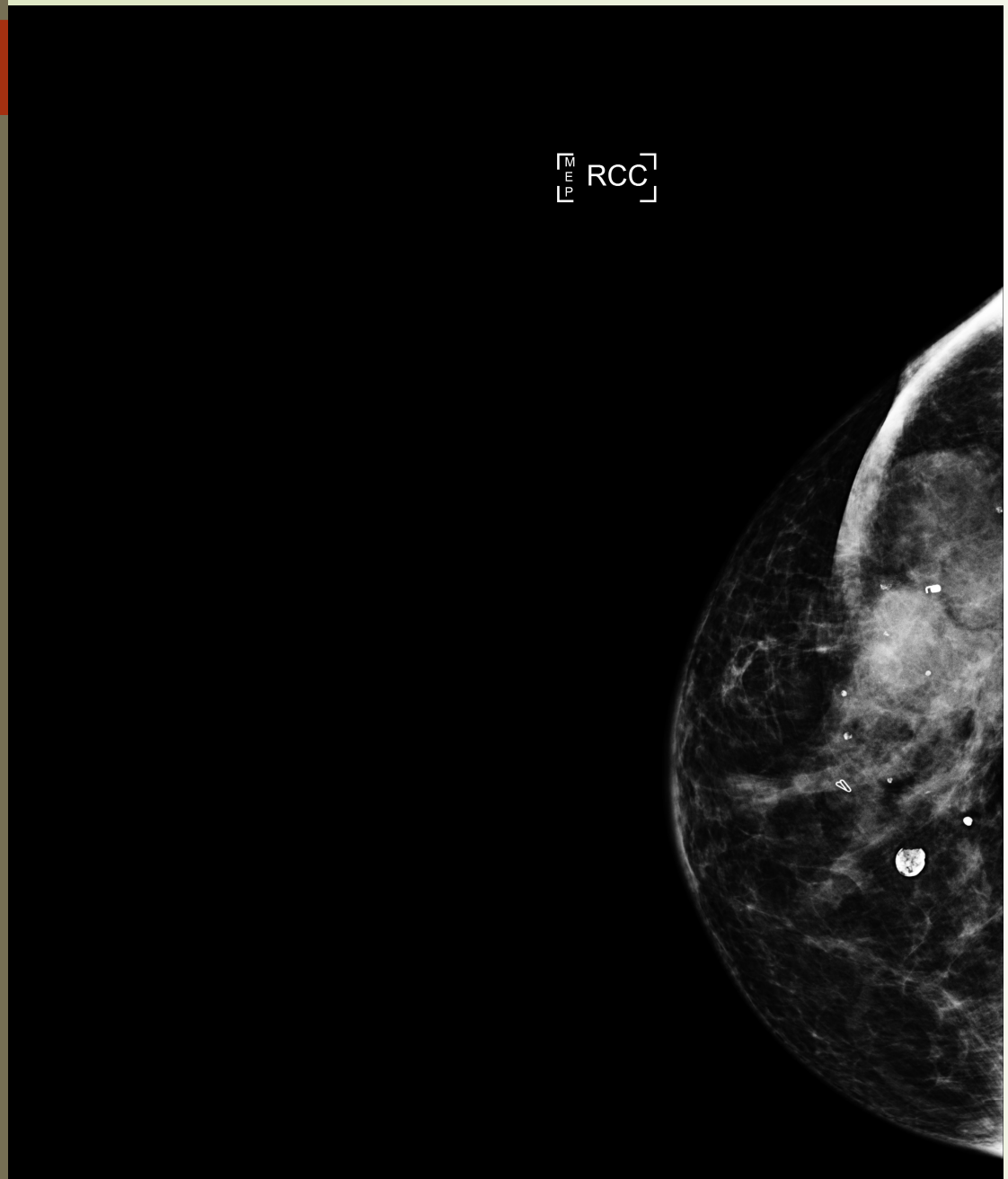

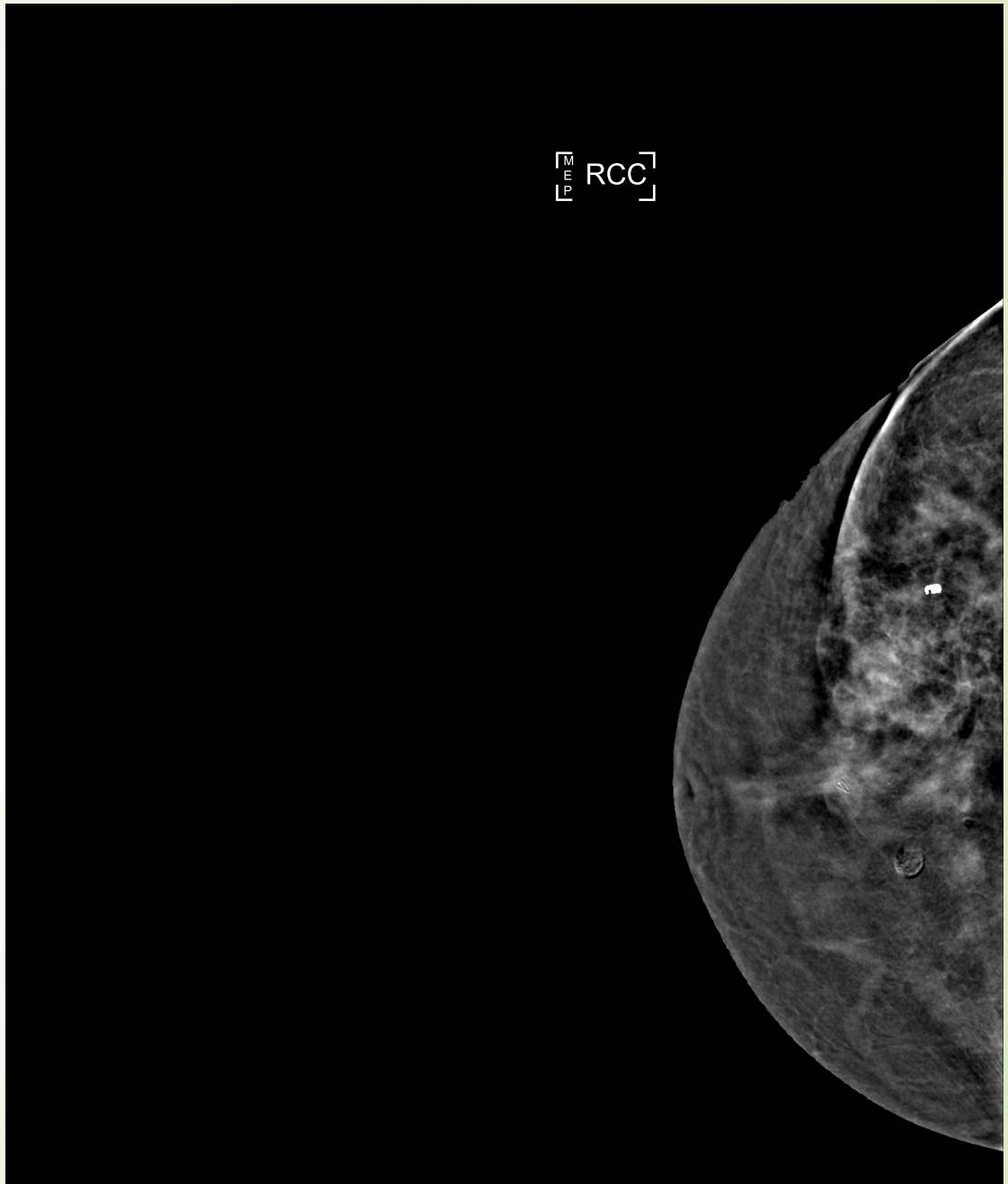


M
E
P
RMLO


M
E
P
RMLO

Même patiente:découverte fortuite à mc et IRM QEI lésion rehaussante: CLI



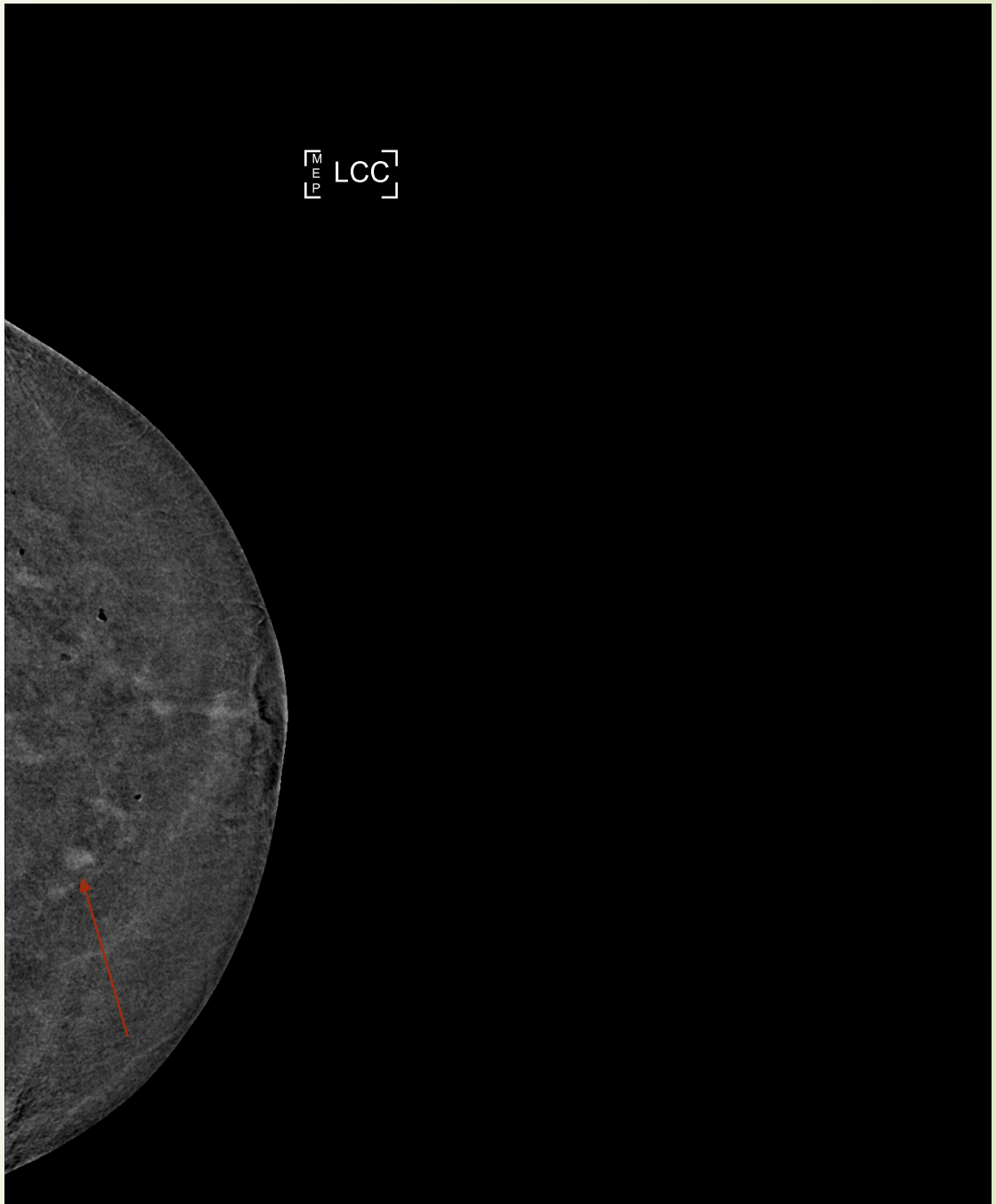

39 ans néo multicentrique

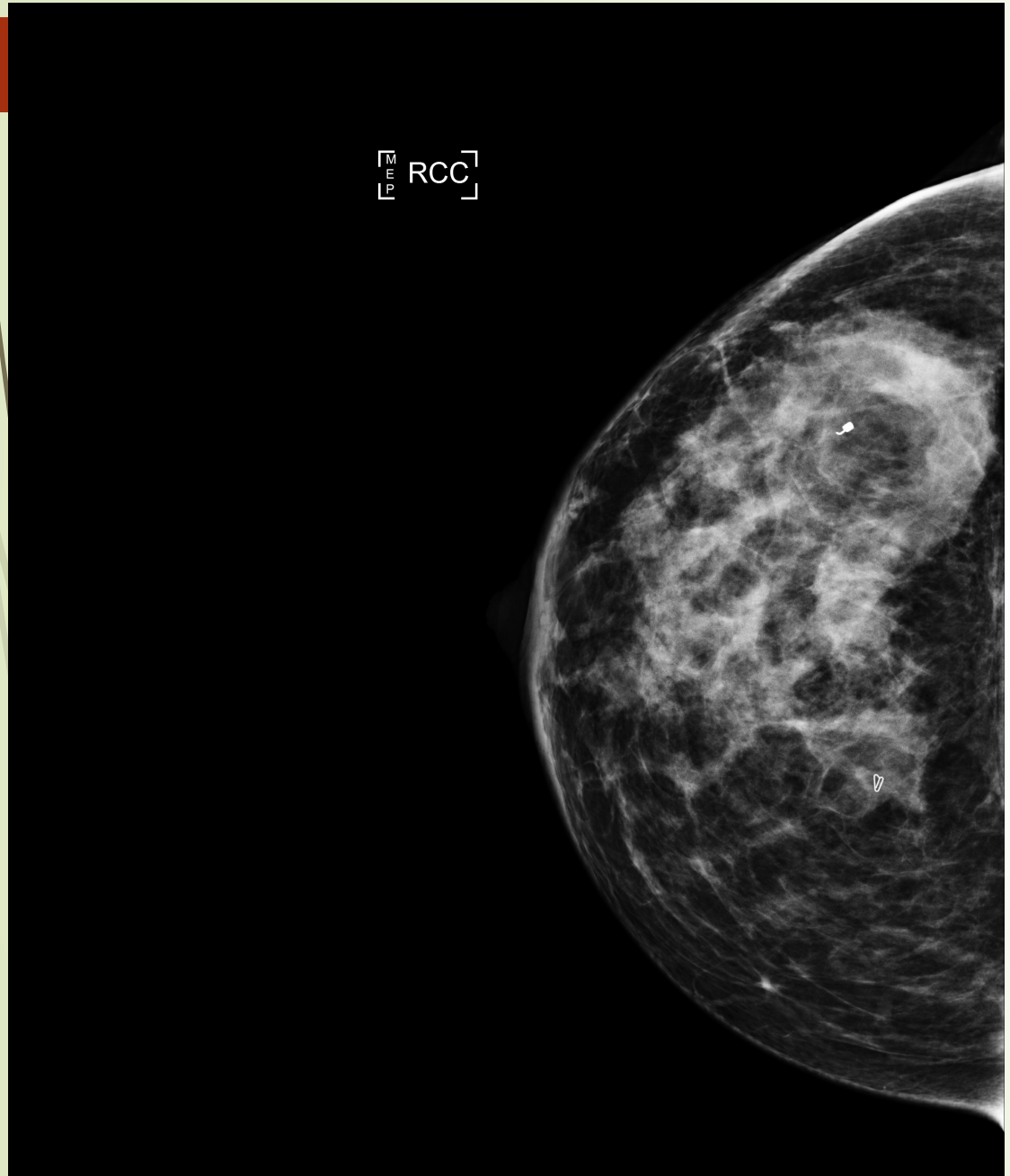

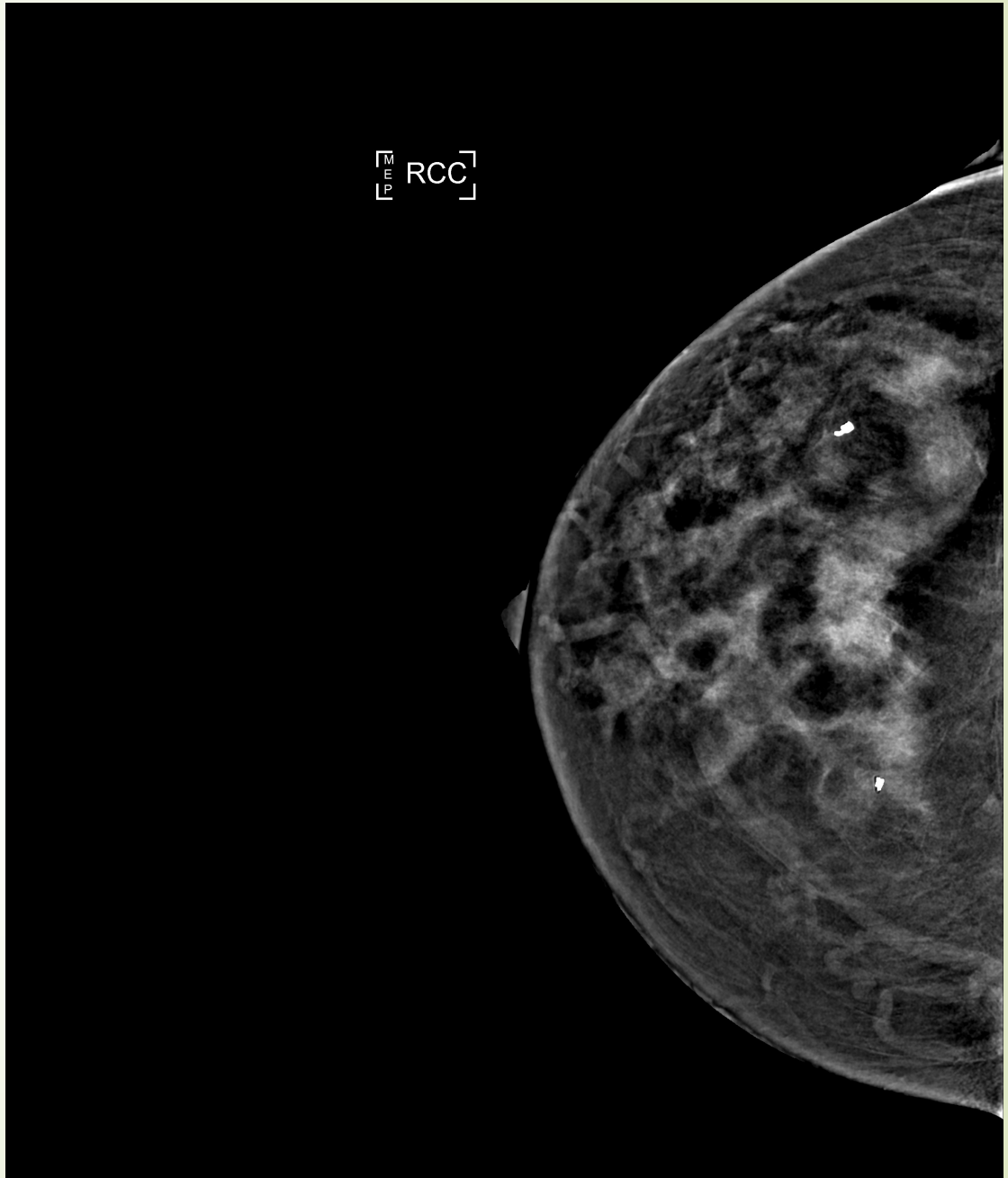


M
E
P
RMLO


M
E
P
RMLO

Même pte que précédente: lésion B4 décrite IRM;semble visible écho seconde intention: bx négative;pas même site que IRM en fin de compte. Bx sous IRM suggérée mais non faite.



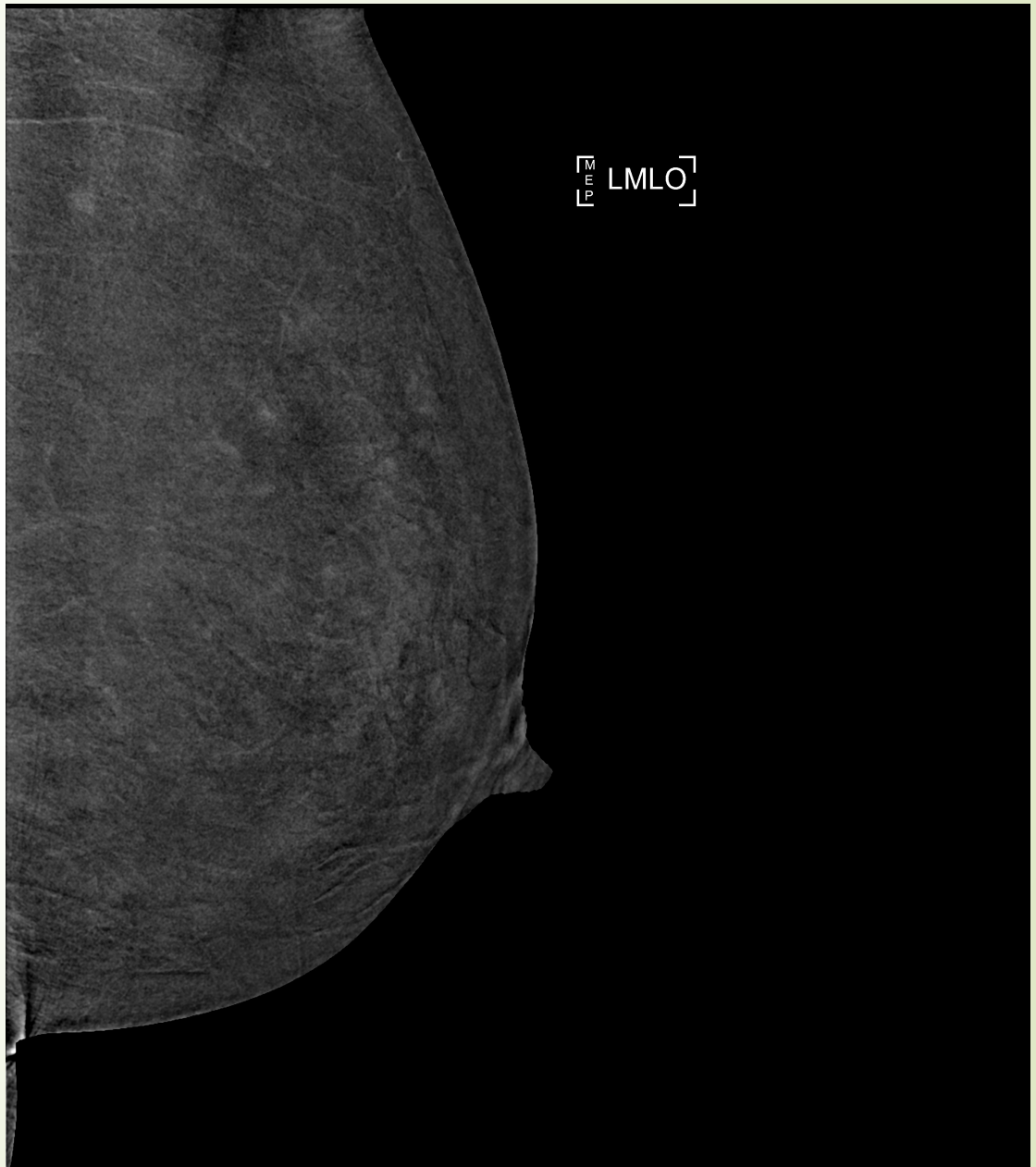

CCI QSE G: PAS ÉVIDENT MAIS MICROCALC. SUR CLICHÉ BASSE ÉNERGIE

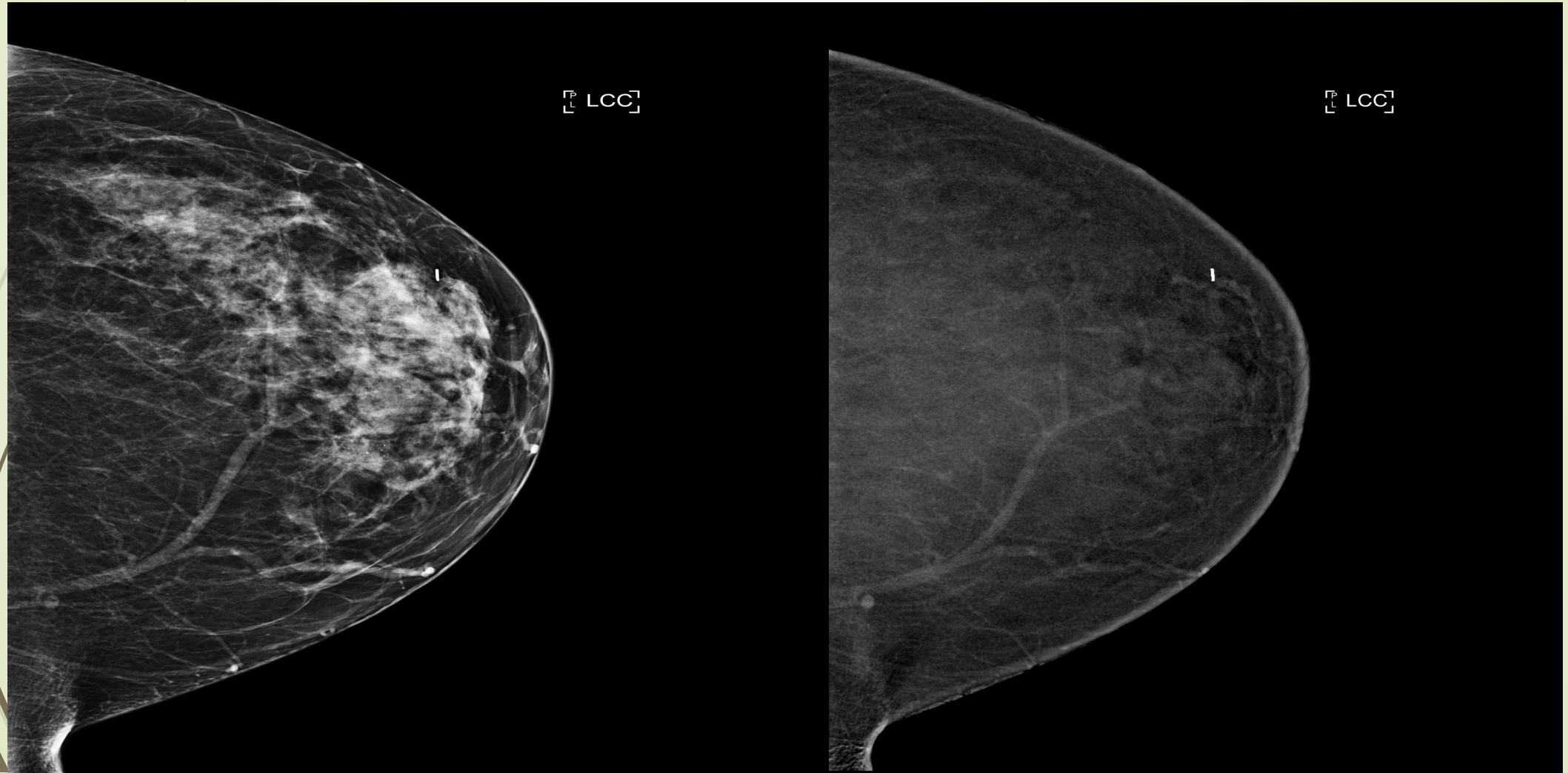

MÊME CAS: CORRÉLATION IRM G. FAUX + À D: CHANG. FIBROKYSTIQUES

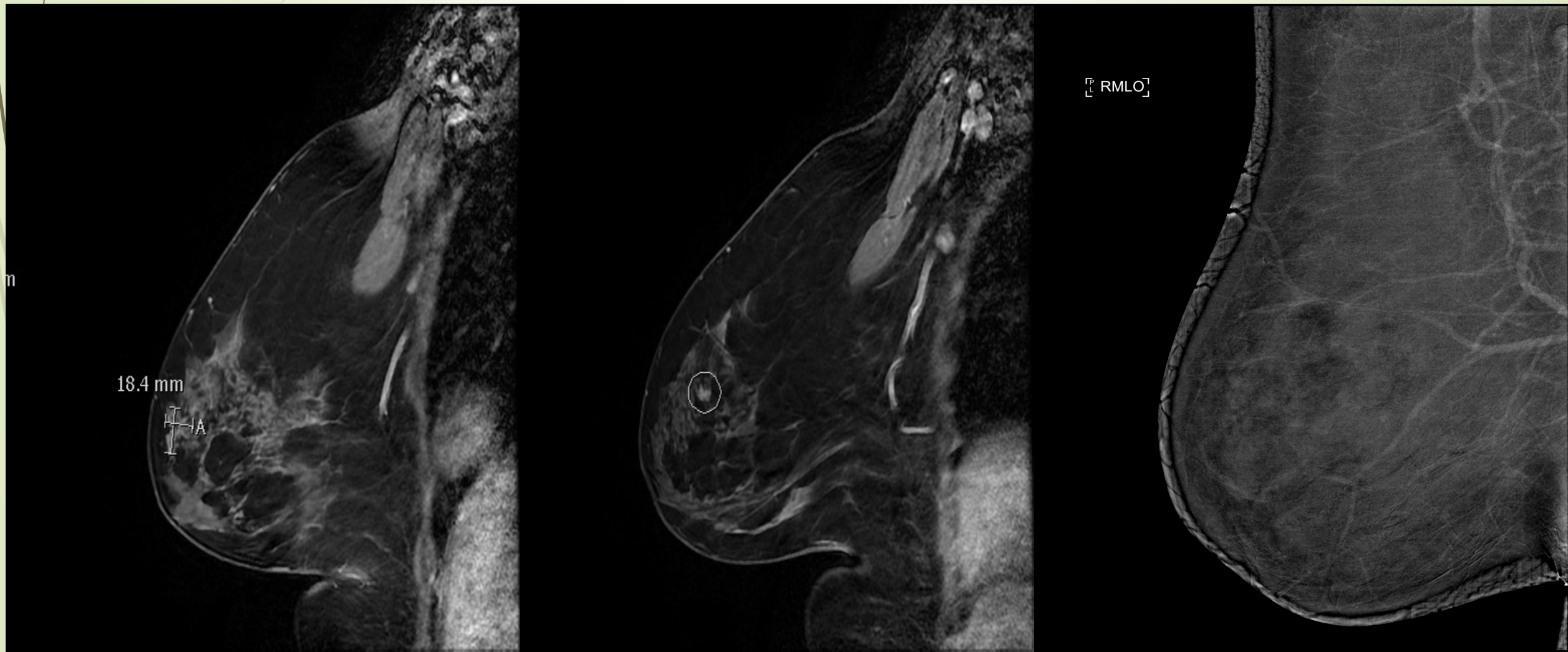

33 ANS: CCI GRADE 3

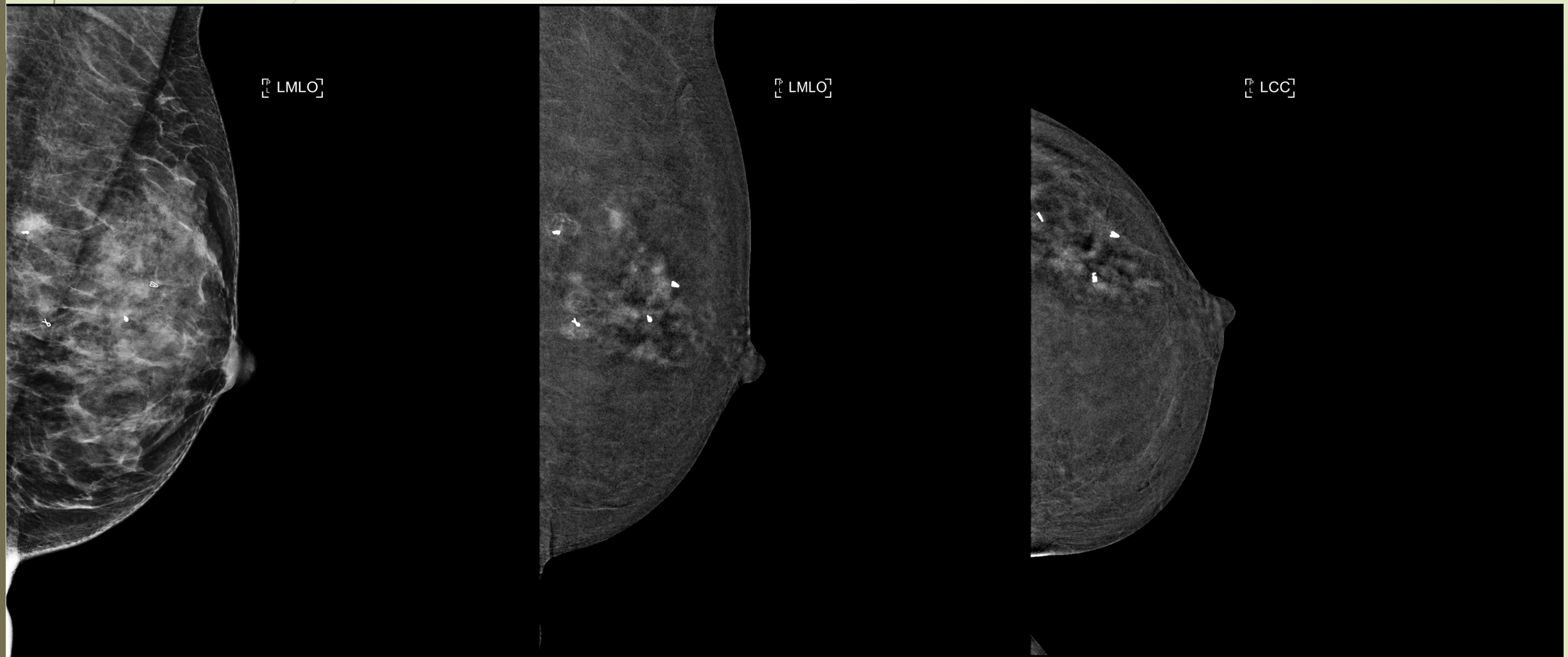

MÊME PATIENTE:REHAUSSEMENT À DROITE À MC/IRM: PASH

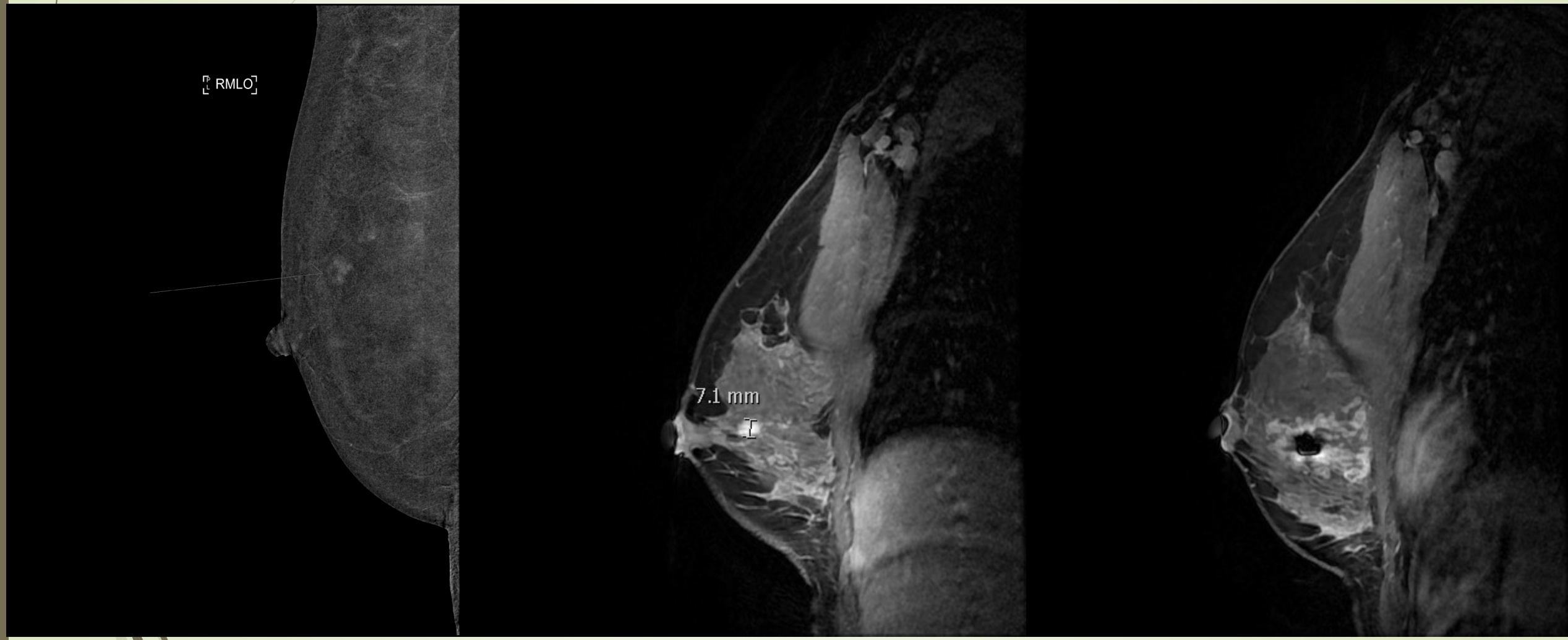

44 ANS:CCI GRADE 2 MULTICENTRIQUE À D. REHAUSSEMENT IRM À G.

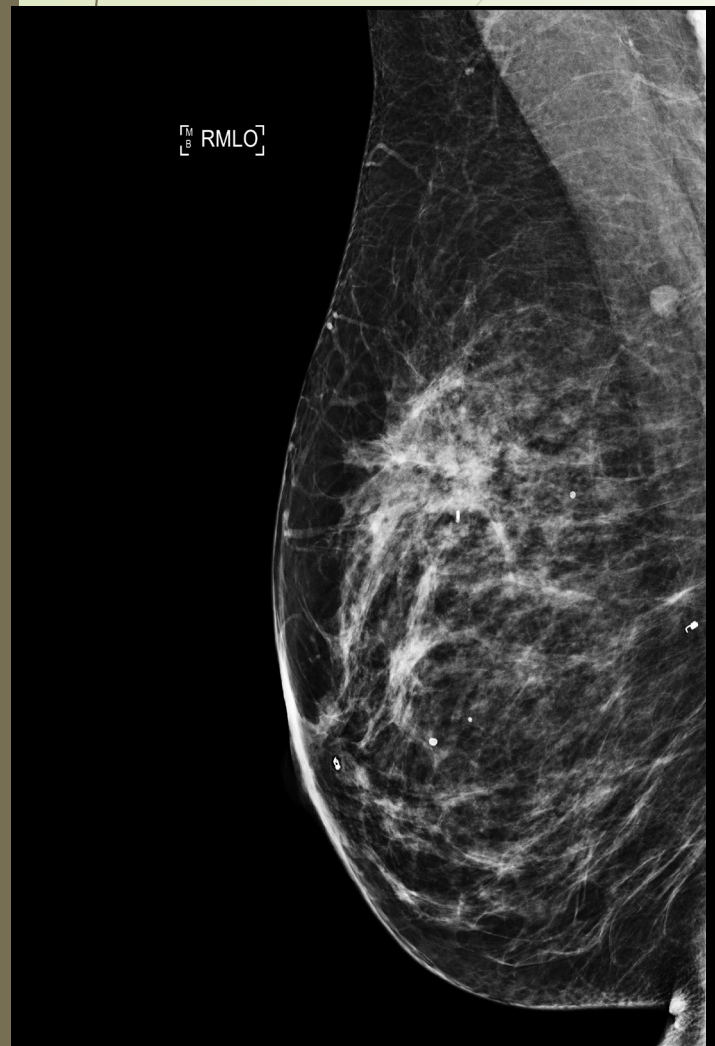

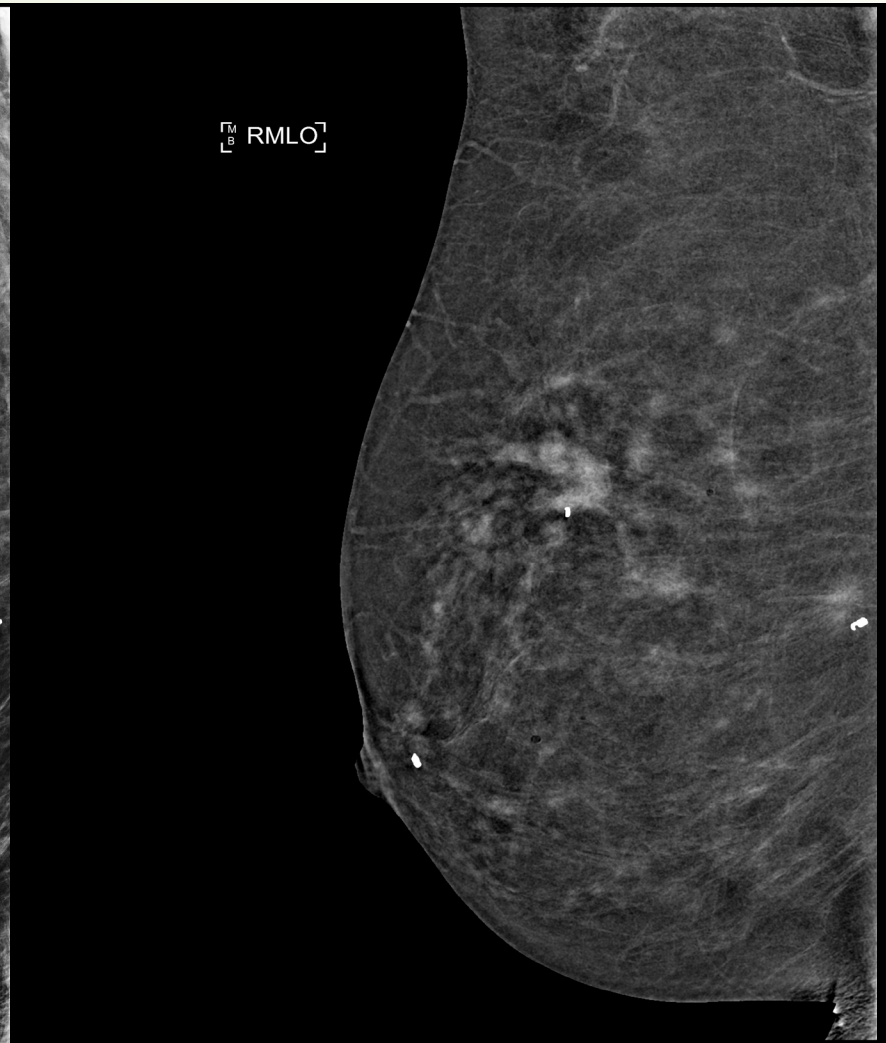



44 ANS:CCI GRADE 2 MULTICENTRIQUE À D. REHAUSSEMENT IRM À G.

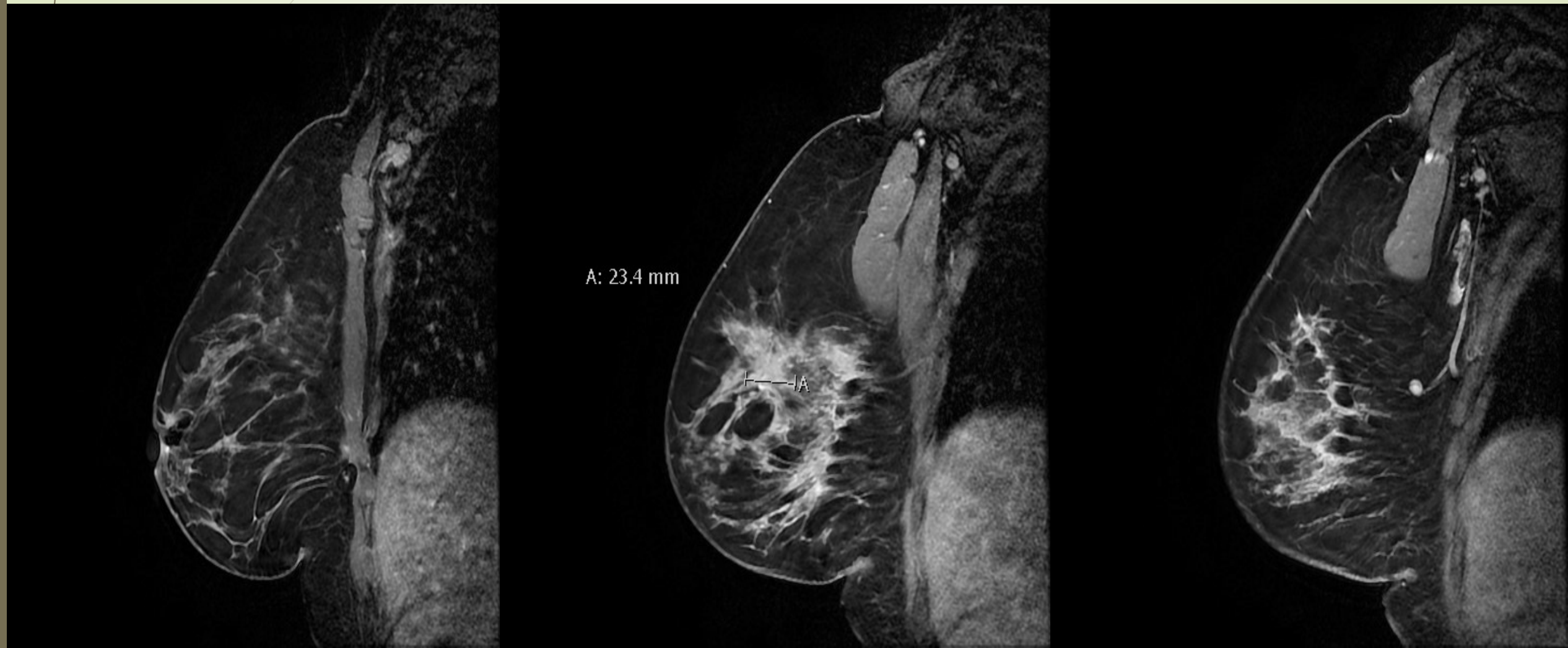

44 ANS:CCI GRADE 2 MULTICENTRIQUE À D. REHAUSSEMENT IRM À G.

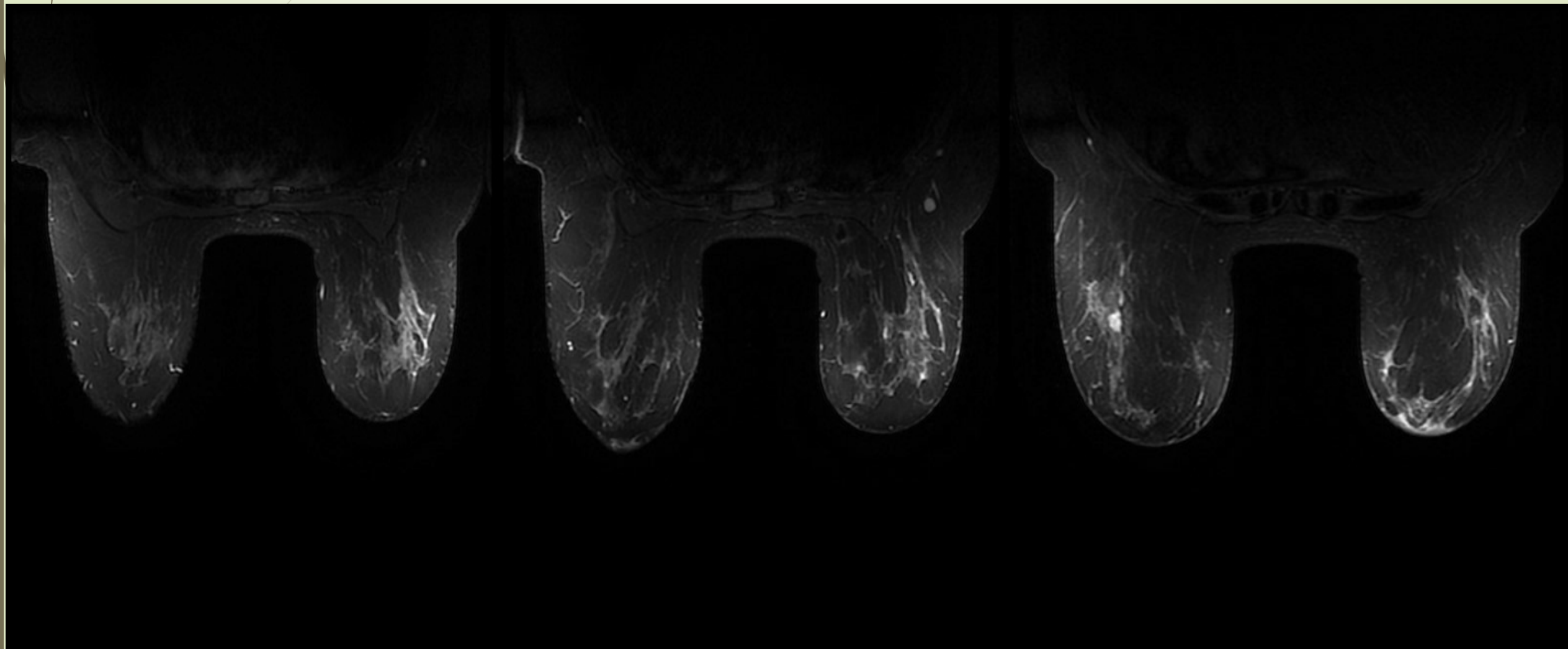

MÊME PATIENTE: MC NORMALE À G.
BX IRM ANNULÉE: REHAUSSEMENT ABSENT

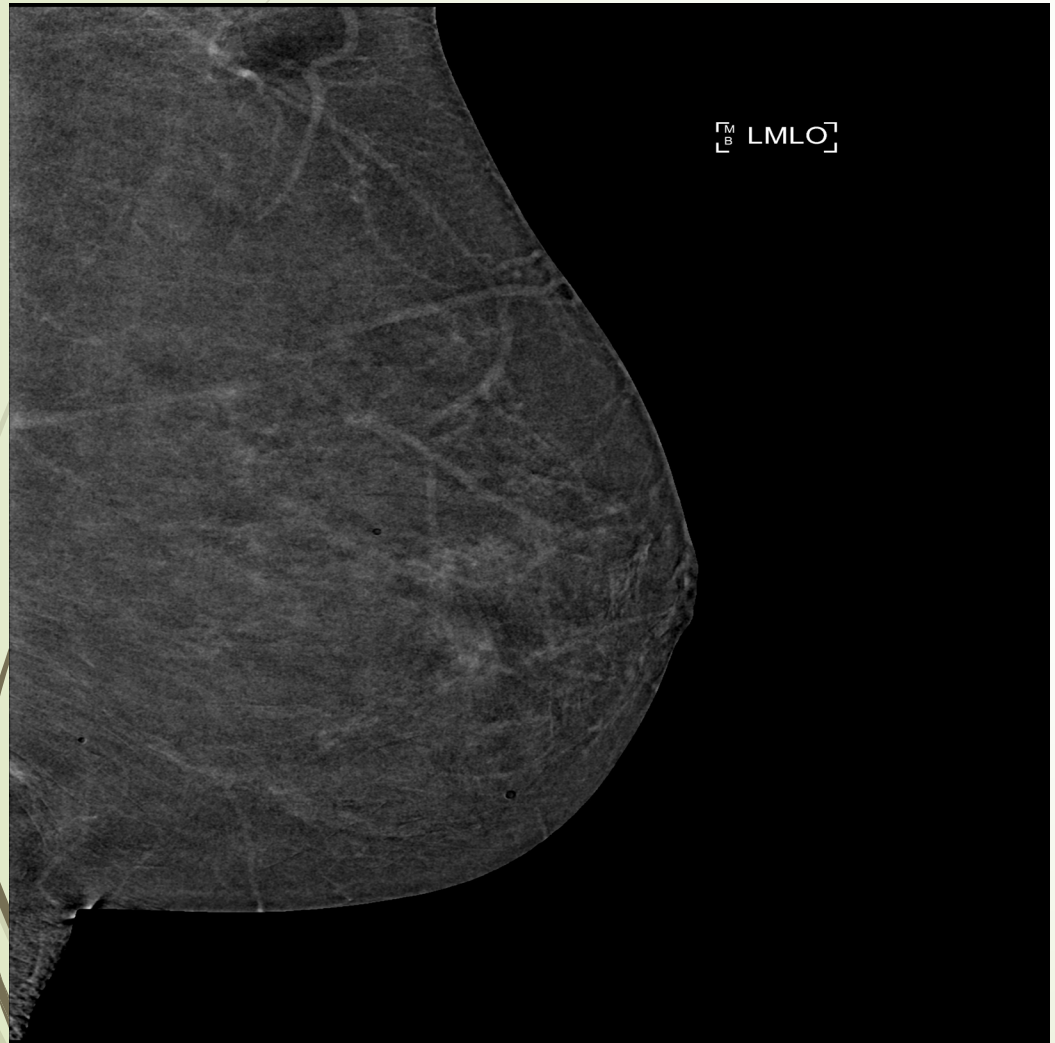

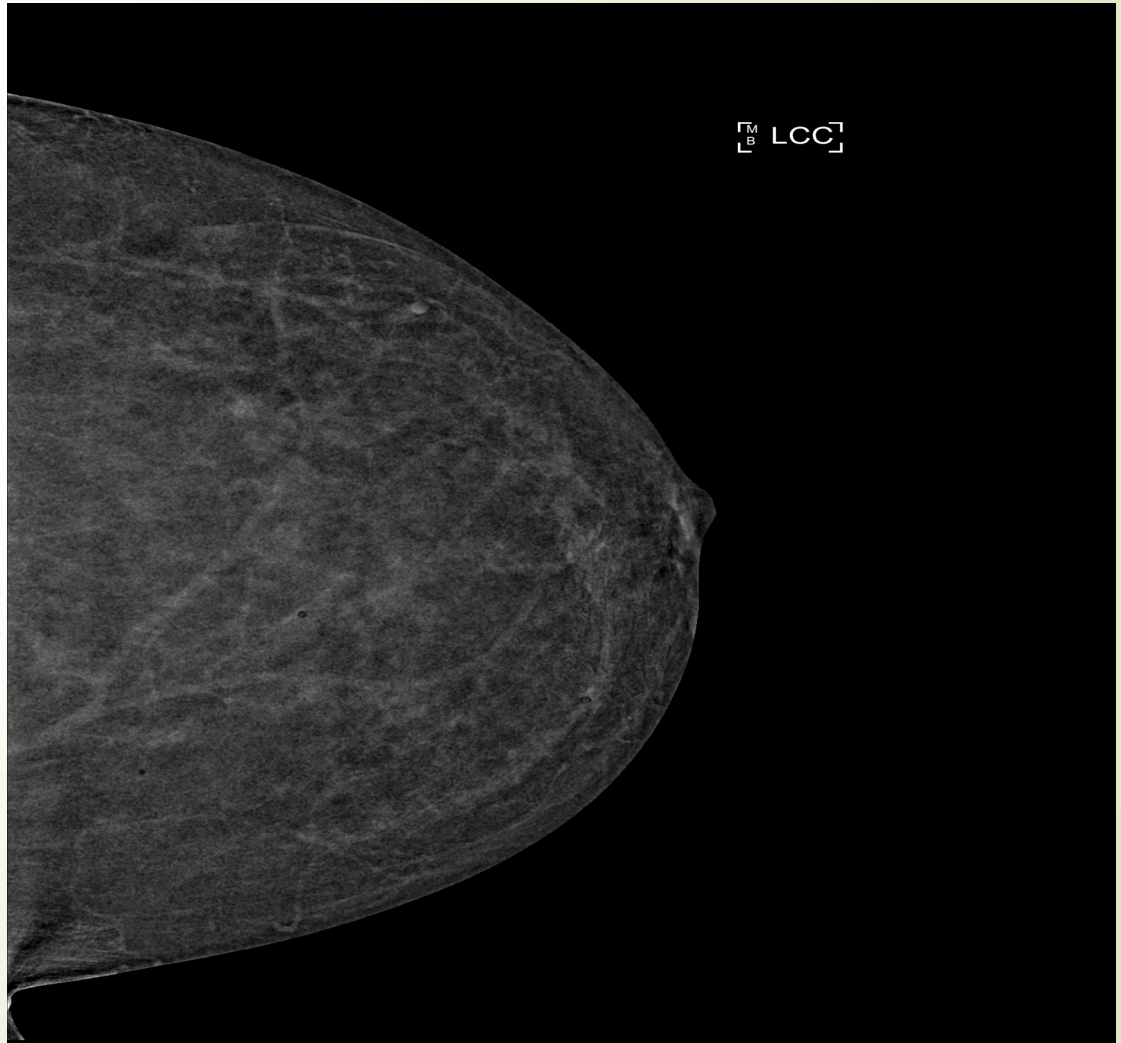

60 ANS: CCI AVEC NODULE SATELLITE ET EXTENSION VERS MAMELON MC/IRM





Mammographie de contraste

- **Conclusions:**

- Mammographie de contraste combine sensibilité proche ou équivalente à IRM et peut-être meilleure spécificité.
- Rapide, accessible et peu coûteux. Courbe apprentissage rapide
- Réalisable sans rendez-vous: problem solving-2nd look immédiat
- Impossible jusqu'à récemment de faire bx avec cette technologie mais maintenant possible en 2021…
- Futur prometteur surtout pour l'évaluation de l'étendue du cancer du sein en pré-traitement, dans l'évaluation et le suivi pour les patientes en chimiothérapie néo-adjuvante et pour résoudre certaines problématiques cliniques dont les lésions palpables.

Mammographie de contraste

- Autres études nécessaires mais également avenir prometteur pour le dépistage pour les femmes à risque intermédiaire ou élevé de cancer du sein dont les seins denses.
- Alternative acceptable à IRM surtout si contre-indication à IRM ou mal tolérée.
- En route vers la tomosynthèse de contraste…

Indications MC London, Ontario Dre ANAT KORNECKY

- 1-anomalies suspectes sur mammo dépistage
- 2-problem solving
- 3-évaluation pré-op: tous les cancers sauf seins involués incluant CIS.
- 4-pré-chimio. Néo-adjuvante: MC demandée par oncologistes et chirurgiens
- 5-métastases d'origine indéterminée
- 6-pré-greffe
- 7-pré-mastectomie prophylactique